FACULTÉ DE MÉDECINE DE PARIS

ANNÉE 1957

THÈSE

N° 337

POUR

LE DOCTORAT EN MÉDECINE

(DIPLOME D'UNIVERSITÉ)

PAR

YOU KIM YEAN

Né le 2 Septembre 1929, à Kompong-Cham (Cambodge)

Présentée et soutenue publiquement le *195*

L'ABCÈS DU FOIE

EN INDOCHINE DU SUD

Etude de 100 cas
opérés par une même équipe chirurgicale

Président : M. GALLIARD, Professeur

PARIS
IMPRIMERIE R. FOULON
29, Rue Deparcieux, 29
1957

FACULTE DE MEDECINE DE PARIS

Nom du Candidat : YOU KIM YEAN

Prénom :

Date de soutenance : .....

Numéro d'ordre : .....

(Ces deux mentions seront complétées par le Service de la Bibliothèque)

YOU KIM YEAN. — L'abcès du foie en Indochine du Sud. Etude de 100 cas opérés par une même équipe chirurgicale. — Paris, Imp. R. Foulon, 1957, *in*-8°, XII-119 *p.*, 20 *tabl.*

(*Thèse Médec.* (*Univ.*), *Paris* 1957, *N°* .....).

YOU KIM YEAN. — L'abcès du foie en Indochine du Sud. Etude de 100 cas opérés par une même équipe chirurgicale. — Paris, Imp. R. Foulon, 1957, *in*-8°, XII-119 *p.*, 20 *tabl.*

(*Thèse Médec.* (*Univ.*), *Paris* 1957, *N°* .....).

YOU KIM YEAN. — L'abcès du foie en Indochine du Sud. Etude de 100 cas opérés par une même équipe chirurgicale. — Paris, Imp. R. Foulon, 1957, *in*-8°, XII-119 *p.*, 20 *tabl.*

(*Thèse Médec.* (*Univ.*), *Paris* 1957, *N°* .....).

YOU KIM YEAN. — L'abcès du foie en Indochine du Sud. Etude de 100 cas opérés par une même équipe chirurgicale. — Paris, Imp. R. Foulon, 1957, *in*-8°, XII-119 *p.*, 20 *tabl.*

(*Thèse Médec.* (*Univ.*), *Paris* 1957, *N°* .....).

FACULTÉ DE MÉDECINE DE PARIS

ANNÉE 1957 **THÈSE** N°

POUR

LE DOCTORAT EN MÉDECINE

(DIPLOME D'UNIVERSITÉ)

PAR

YOU KIM YEAN

Né le 2 Septembre 1929, à Kompong-Cham (Cambodge)

Présentée et soutenue publiquement le *195*

L'ABCÈS DU FOIE

EN INDOCHINE DU SUD

Etude de 100 cas

opérés par une même équipe chirurgicale

Président : M. GALLIARD, Professeur

PARIS

IMPRIMERIE R. FOULON

29, RUE DEPARCIEUX, 29

1957

DOYEN HONORAIRE :

M. Baudouin

PROFESSEURS HONORAIRES :

MM. Baudouin, Bénard (H.), Brocq, Cadenat, Carnot, Chabrol, Champy, Chevassu, Debré (R.), Delbet, Donzelot, Gastinel, Guillain, Halphen, Harvier, Laroche (G.), Laubry, Lemaître, Lévy-Solal, Lhermitte, Lian, Loeper, Marion, Mathieu, Mocquot, Mondor, Mulon, Olivier (E.), Richet (Ch,), Sannié, Sézary, Tanon, Velter.

DOYEN .. .. Léon BINET
Membre de l'Institut

ASSESSEUR .. .. .. Jean VERNE

I. — PROFESSEURS

		MM.
Anatomie		Cordier (G.)
Anatomie pathologique		Delarue (A.)
Bactériologie		Fasquelle
Biologie appliquée à l'Education physique et aux sports		Chailley-Bert (P.)
Biologie médicale		Fauvert
Cancérologie médicale et sociale		Bernard (J.)
Carcinologie		Oberling (C.)
Chimie médicale		Jayle (M.-F.)
Cliniques chirurgicales	Hôtel-Dieu	Ménégaux (G.)
	Broussais	De Gaudart-D'Allaines (F.)
	Salpêtrière	Moulonguet
	Cochin	Quénu (J.)
Clinique chirurgicale réparatrice et orthopédique		Merle d'Aubigné (R.)
Clinique de cardiologie		Mouquin (M.)
Clinique de chirurgie infantile et d'orthopédie		Fèvre (M.)
Clinique de chirurgie pleuro-pulmonaire		Monod (R.)
Clinique de la tuberculose		Bernard (Et.)
Clinique de neuro-chirurgie		Petit-Dutaillis (D.)
Clinique de puériculture		Lelong (M.)
Clinique des maladies cutanées et syphilitiques		Degos (R.)
Clinique des maladies du sang		Chevallier (P.)
Clinique des maladies du système nerveux		Alajouanine (T.)
Clinique des maladies des enfants		Cathala
Clinique des maladies infectieuses		Mollaret (P.)
Clinique des maladies mentales et de l'encéphale		Delay (J.)
Clinique gynécologique		Funck-Brentano (P.)
Cliniques médicales	Hôtel-Dieu	Bariety
	Bichat	Justin-Besançon
	Cochin	Moreau (R.)
	Broussais	De Gennes (L.)
Clinique médicale d'hydro-climatologie thérapeutique		Debray (Ch.)
Clinique médicale propédeutique		Pasteur Vallery-Radot (L.)
Clinique médico-sociale du diabète sucré et des maladies de la nutrition		Boulin (R.)
Cliniques obstétricales	Tarnier	Lantuéjoul (P.)
	Baudelocque	Varangot
	Port-Royal	Lacomme (M.)
Clinique ophtalmologique		Renard
Clinique oto-rhino-laryngologique		Aubin (A.)
Clinique physio-pathol. des problèmes alimentaires		Hamburger
Clinique psychiatrique infantile		Heuyer (C.)
Clinique rhumatologique et sociale		Coste (F.)
Clinique stomatologique		Dechaume (M.)
Clinique thérapeutique chirurgicale		Sénèque (J.)
Clinique thérapeutique médicale		Lemaire (A.)
Clinique urologique		Fey (B.)

	MM.
Embryologie	Giroud (A.)
Génétique médicale	Lamy (M.)
Histoire de la médecine et de la chirurgie	Soulié
Histologie	Verne (J.)
Hygiène et clinique de la première enfance	Turpin
Hygiène et médecine préventive	Joannon (C.)
Médecine du Travail	Desoille (H.)
Médecine légale	Piédelièvre (R.)
Parasitologie et histoire naturelle médicale	Galliard (H.)
Pathologie chirurgicale	Sicard
Pathologie exotique	Lavier (G.)
Pathologie expérimentale et comparée	Lenègre (J.)
Pathologie humorale et immunologie expérimentale (*chaire à titre personnel*)	Merklen (F.-P.)
Pathologie médicale	Bariéty (M.)
Pathologie et thérapeutiques générales	Garcin (J.)
Pédiatrie sociale	Marie (J.)
Pharmacologie et matière médicale	Hazard (R.)
Physico-chimie médicale (*chaire à titre personnel*)	Dognon (A.)
Physiologie	Binet (L.)
Physique médicale	Strohl (A.)
Radiologie médicale	Desgrez (H.)
Technique chirurgicale	Patel (J.)
Thérapeutique	Brouet

II. — PROFESSEURS SANS CHAIRE
MAITRES DE CONFERENCES-AGREGES ET AGREGES

	MM.
Anatomie	Delmas (A.) *pr. s. ch.* Debeyre (J.) Olivier Cabrol
Anatomie pathologique	Gauthier-Villars (Mlle P.) *pr. s. ch.* Busser (F.) Gouygou (Ch.)
Bactériologie	Névot (A.) Christol
Biochimie médicale	Ettori (J.) *pr. s. ch.* Polonovski (J.) Schapira Desgrez (P.)
Biologie médicale	Bourlière (F.)
Dermato-syphiligraphie	Duperrat (F.)
Embryologie	Tuchmann
Histologie	Bulliard (H.) *pr. s. ch.* Coujard
Hydrologie	Cornet
Hygiène	Boyer (J.) *pr. s. ch.* Deparis (M.) *pr. s. ch.*
Maladies infectieuses	Bastin
Médecine légale et du travail	Derobert (L.) *pr. s. ch.* Gaultier (M.) Hadengue (A.) Albahary
Neurochirurgie	David (M.)
Neurologie	Lhermitte
Obstétrique	Grasset (J.) Lepage (F.) Merger (R.)

	MM.
Obstétrique	Morin (P.) Ravina (J.) Lelorier Robey
Ophtalmologie	Desvignes (P.) Brégeat
Orthopédie	Judet (R.)
Oto-rhino-laryngologie	Aubry (M.) Maduro (M.)
Parasitologie	Chabaud (A.) Brumpt (L.)
Pathologie chirurgicale	Aboulker (P.) Baumann (J.) Gosset (J.) Laurence (G.) Lortat-Jacob (J.) Olivier (Cl.) Poilleux (F.) Verne (J.-M.) Barcat Cauchoix Dubost Faurel Flabeau Germain Mathey Thomeret
Pathologie expérimentale	Maurice Loeper (J.)
Pathologie médicale	Bernard (J.) Boudin (G.) Castaigne (P.) Conte (M.) Domart (A.)

	MM.
Pathologie médicale	Lamotte (M.) Laroche (Cl.) Milliez (P.) Péquignot (H.) Perrault (M.) Rambert (P.) Thieffry (St.) Turiaf (J.) Bouvier Bricaire Brissaud Derot Malrez Royer Wolfromm
Pédiatrie	Joseph (R.) Polonovski (Cl.) Mozziconacci
Pharmacologie	Cheymol (J.) *pr. s. ch.* Lévy (Mlle J.) *pr. s. ch.*

	MM.
Physiologie	Barjeton (D.) *pr. s. ch.* Parrot (J.) *pr. s. ch.* Dejours (P.)
Physique médicale	Djourno (A.) *pr. s. ch.* Gougerot (L.) *pr. s. ch.*
Pneumo-phtisiologie	Kreis (B.)
Psychiatrie	Baruk Pichot
Psychiatrie infantile	Michaux (Z.)
Rhumatologie	Delbarre
Stomatologie	Chaput (Mme A.) Cernéa (P.)
Thérapeutique	Chassagne Perrault
Urologie	Kuss (R.)

III. — PROFESSEURS SANS CHAIRE ET AGREGES CHARGES DE COURS DE CLINIQUE ANNEXE

A TITRE PERMANENT

	MM.
Clinique chirurgicale	Ameline (A.) Huguier (J.) Léger (L.) Padovani (P.) Roux (M.) Rudler (J.C.)
Clinique médicale	Dreyfus (Gilbert) Haguenau (M.) *pr.s.ch.*

	MM.
Clinique médicale	Kourilsky (R.) Marchal (G.)
Clinique obstétricale	Escalle (G.) Mayer (M.)
Clinique ophtalmologique	Offret (G.)
Clinique urologique	Couvelaire (R.)

Secrétaire général de la Faculté .. .. .. M. Morel (J.)
Secrétaire .. .. Mlle Chaintreuil (G.)

Conservateur, chargé de la direction .. .. M. le Docteur Hahn (A.)
Conservateur .. .. Mlle Goichon
Bibliothécaires .. .. Mlles Dumaitre (P.), Laurent (H.), Le Noir (G.), Quiévreux (E.)

Par délibération en date du 9 décembre 1798, l'Ecole a arrêté que les opinions émises dans les dissertations qui lui seront présentées, doivent être considérées comme propres à leurs auteurs et qu'elle n'entend leur donner aucune approbation ni improbation.

A LEURS MAJESTÉS

LE ROI ET LA REINE DU CAMBODGE

En hommage de notre profonde et déférente vénération.

A SON ALTESSE ROYALE

SAMDECH PREAH NORODOM SIHANOUK UPAYUVAREACH

Qui personnifie l'espoir et le dynamisme de la jeune nation khmère.

A MES CHERS PARENTS

En témoignage de filiale tendresse.

A MES BEAUX-PARENTS

A MA FEMME

Qui m'a tant aidé moralement et matériellement.

Tendre et reconnaissant hommage.

A MA FILLE

A BANG KẸT

Vous qui avez pour moi de délicates attentions.

A MES BELLES-SŒURS ET BEAUX-FRÈRES

A MA FAMILLE

A MES AMIS

A NOTRE PRÉSIDENT DE THÈSE

MONSIEUR LE PROFESSEUR H. GALLIARD

Professeur de la Chaire de Parasitologie à la Faculté de Médecine de Paris
Membre de l'Académie de Médecine
Officier de la Légion d'Honneur

Qui nous a fait le grand honneur d'accepter la présidence de cette thèse.

Qu'il trouve ici l'expression de notre profonde gratitude.

A Monsieur le Professeur L. BRUMPT

Représentant permanent de la Faculté de Médecine de Paris
auprès de l'Ecole Royale de Médecine à Phnom-Penh

Il nous a prodigué ses conseils judicieux dans l'élaboration de cette thèse.

Avec l'expression de notre vive gratitude pour la sympathie qu'il nous a témoignée.

A Monsieur le Médecin Capitaine M.-E. TOUZE

Chirurgien Assistant des Hôpitaux Coloniaux
Docteur ès Sciences

Qui nous a inspiré le sujet de cette thèse, nous a communiqué ses observations et nous a fait profiter de sa grande expérience. Il est le digne continuateur des médecins de la Marine (Joubert et Thorel) qui ont introduit la médecine française au Cambodge.

A Monsieur le Docteur M. MEYNARD

Directeur de l'Ecole Royale de Médecine de Phnom-Penh
Chevalier de la Légion d'Honneur

C'est grâce à sa juste appréciation des besoins médicaux du Cambodge que les Officiers de Santé peuvent, après avoir passé le baccalauréat ou l'assistanat, accéder maintenant au doctorat en médecine.

Expression de notre vive reconnaissance.

A Monsieur le Médecin Commandant DARBON

Professeur d'Epidémiologie
à l'Hôpital Militaire d'Instruction du Val-de-Grâce

Qui nous a si aimablement reçu dans son Service.

A Monsieur le Professeur HUARD

Doyen Honoraire de la Faculté de Médecine de Hanoï
Commandeur de la Légion d'Honneur

Qui nous a fait profiter de sa grande expérience personnelle dans la question des abcès du foie et nous a découvert les trésors de sa vaste érudition.

A NOS MAITRES DANS LES HOPITAUX
ET A L'ÉCOLE ROYALE DE MÉDECINE DE PHNOM PENH

Qu'ils reçoivent tous nos remerciements pour l'exemple et l'enseignement qu'ils nous ont prodigués.

A NOS MAITRES DANS LES HOPITAUX
ET A LA FACULTÉ DE MÉDECINE DE PARIS

A Son Excellence, Monsieur Pierre GORCE

Ambassadeur de France au Cambodge

A Monsieur Ernest ROBBE

Chef de la Mission d'Aide Economique et Technique Française au Cambodge

Qui ont bien voulu nous accorder une aide dans la réalisation de cette thèse.

Témoignage de nos sincères remerciements.

CHAPITRE I

Position du Travail

Le but de ce travail est d'apporter au public médical une statistique de 100 cas d'abcès du foie opérés, dont la caractéristique principale est l'homogénéité. Tous ces abcès ont été diagnostiqués, observés et traités dans une même région d'Extrême-Orient, pendant une période déterminée : août 1954 à septembre 1956. Tous ont été suivis et traités par une même équipe chirurgicale selon une tactique et une technique bien définies ; ce qui permet une meilleure comparaison des différents cas observés. Il ressort de l'ensemble du travail effectué, qu'en Indochine l'abcès du foie est fréquent, qu'il est presque constamment en relation avec une amibiase intestinale, que, traité dans des conditions satisfaisantes, chez des sujets de bonne santé moyenne, il est bénin. Enfin et surtout l'hépatite amibienne abcédée a le plus souvent des foyers multiples. Ce qui conduit à une attitude opératoire très spéciale, que nous avons été les premiers à défendre et à observer d'une façon systématique.

GENESE DU TRAVAIL

Tous les éléments de cet exposé ont été recueillis à Saïgon (Sud-Vietnam) et à Phnom-Penh (Cambodge) par le Docteur Marcel E. Touze, qui a opéré lui-même 90 des cas rapportés et a participé à l'opération des 10 autres cas dirigée par le Docteur Jean Nadaud.

Lorsque ces chirurgiens arrivèrent en Extrême-Orient, ils n'avaient de l'abcès du foie qu'une expérience très restreinte et se sont trouvés brusquement devant l'impérieuse nécessité d'accomplir un geste utile et curatif pour les nombreux sujets amenés dans leur service, porteurs d'hépatite aiguë amibienne abcédée ou suspecte d'abcédation. Certes l'expérience de leurs confrères, l'enseignement d'une abondante littérature les aidèrent dans leurs premiers cas. Mais bientôt l'insuffisance

des méthodes classiques devint manifeste, et les principales difficultés, rencontrées au cours de leur pratique, furent surtout d'ordre diagnostique.

Pourtant les malades évacués par les services médicaux dans le département de chirurgie étaient déjà sélectionnés et transférés avec le diagnostic d'abcès probable. En fait, le diagnostic de la suppuration intra-hépatique présente rarement les difficultés majeures, si l'on possède une bonne connaissance de l'histoire de la maladie, des antécédents, de l'évolution des différents symptômes cliniques et biologiques (vitesse de sédimentation horaire en particulier) sous l'effet de la thérapeutique médicamenteuse. L'indication opératoire fut relativement aisée dans la plupart des cas ; mais le problème de la stratégie et de la tactique opératoires subsistait avec toutes ses embûches : Quand opérer ? Comment opérer ? Où opérer ?

C'est précisément dans le diagnostic de localisation que sont apparues les difficultés, et que l'enseignement des confrères et des traités s'est avéré très insuffisant. La classique recherche des points douloureux à la palpation unidigitale est notoirement peu fructueuse. Certes l'on peut le plus souvent différencier le siège de l'abcès l'un lobe à l'autre, d'une face à l'autre, mais de plus grandes précisions sont rarement apportées, sauf dans des cas de foyers très superficiels, en contact étroit avec la paroi, et parfois se devinant sous elle. La ponction est forcément imprécise puisqu'elle se fait à partir d'un point douloureux mal localisé. Enfin, la radiologie ne fournit que des signes indirects, d'où nouvelle cause d'erreur dans l'interprétation.

C'est la pratique des premiers cas qui révéla le nombre impressionnant de difficultés et d'erreurs. C'est à cause de cela que le Docteur Touze a eu recours à la laparatomie et l'exploration systématique du foie, à l'inspection, à la palpation et à la ponction à ciel ouvert. Les premiers résultats furent si encourageants que la technique fut ensuite appliquée systématiquement.

Les 100 cas ici rapportés ont été opérés selon cette technique, et ne sont que les derniers cas d'une longue série. Nous ne publions pas les autres dans cet exposé pour ne pas nuire à l'homogénéité statistique et parce que la plupart des cas antérieurs, traités pendant la période trop active de la guerre d'Extrême-Orient, n'ont pas été observés avec autant de minutie.

Ce qui nous paraît être un progrès dans l'attitude chirurgicale vis-à-vis de l'amibiase hépatique suppurée n'est que la résultante d'un long et patient travail, poursuivi depuis le siècle dernier par de très nombreux auteurs ayant dispensé leur activité dans toutes les régions du globe et particulièrement en milieu tropical.

CHAPITRE II

Historique

La suppuration hépatique est connue depuis fort longtemps. La plupart des ouvrages traitant de l'amibiase contiennent un chapitre historique très complet (BLANC et SIGUIER). Nous serons brefs.

A. — HISTORIQUE GÉNÉRAL

Cette « tumeur hépatique phlegmoneuse » dont mourut le corroyeur de Cléotinus fut décrite d'une façon vivante et précise par GALIEN.

Dès l'an 200 de notre ère, la filiation entre dysenterie et hépatite fut pressentie, mais ce n'est qu'un peu avant la découverte du parasite que DUTROULEAU (1868) affirmait, pour la première fois, la spécificité d'un lien infectieux commun à la dysenterie et à l'hépatite.

Vingt ans plus tard, KARTULIS (1887) en apporta la confirmation parasitologique. Il révéla que le même parasite qu'il avait décelé dans les ulcérations intestinales des dysentériques pouvait être trouvé par lui dans la paroi et le liquide puriforme des abcès du foie d'origine dysentérique. Puis vinrent les travaux classiques de BERTRAND et FONTAN (1895).

Au début du XXe siècle, Sir Léonard ROGERS, après une enquête de vingt ans, montra les rapports qui unissent la dysenterie à l'abcès du foie tropical et la spécificité de l'amibiase hépatique sanctionnée par la présence de l'amibe dans le pus d'abcès hépatique, ou dans ses parois. Il décrivit l'existence de la phase présuppurative et souligna l'importance du traitement médical conjointement à l'ouverture chirurgicale.

Les grands conflits de la première moitié du XXe siècle, au cours desquels des armées entières furent déplacées de continent à continent, favorisèrent le développement de l'amibiase et constituèrent autant

de sources renouvelées de contaminations massives, dans les conditions particulières de ce que l'on pourrait dénommer « l'amibiase de guerre ».

Les expériences de la première guerre mondiale sont consignées dans les travaux de RAVAUT (1918) et le traité de GRALL (1920). Puis vint en 1936 le livre de HUARD et MEYER MAY.

Après la seconde guerre mondiale parut le traité de BLANC et SIGUIER ; ces auteurs font appel à leur expérience de l'amibiase en Extrême-Orient. Vinrent ensuite le mémoire des chirurgiens américains Alton OSCHNER et Michael DEBAKEY (1943), et les publications de CROSNIER, de COUMEL et MOLINIER, et de TALBOT (1948).

Mais c'est plus récemment qu'un grand pas fut fait dans l'ordre diagnostique (l'étude de la V.S.H. avec BLANC, TAUZIN et VILLA, la splénoportographie avec BOURGEON et PIÉTRI) et dans l'ordre thérapeutique avec les travaux des médecins d'Extrême-Orient.

B. — HISTORIQUE RELATIF A L'INDOCHINE

Jacques BONTIUS fut le premier Européen à signaler l'existence de l'abcès du foie en Extrême-Orient. Mais cet abcès ne fut retrouvé par des médecins de la Marine française servant en Indochine qu'à partir de 1863. THOREL, dans sa thèse « Notes médicales du voyage d'exploration du Mékong et de Cochinchine », a différencié l'hépatite secondaire à la dysenterie de l'hépatite simple (1870).

On peut schématiquement distinguer quatre périodes dans l'histoire de l'abcès du foie en Indochine.

1° PERIODE DE 1863 A 1900

Au début de cette période, l'abcès du foie a été exceptionnellement observé par rapport aux faits contemporains enregistrés dans les autres territoires d'Outre-Mer. Et il a eu tellement peu d'importance qu'il a été incorporé dans les statistiques de la dysenterie. Sur les 6 000 hommes d'effectif moyen du Corps expéditionnaire, la morbidité est de 105 (1,7/1.000) et la mortalité de 35 (0,58/1.000).

Mais après 1873, l'abcès du foie a commencé à faire partie de la pathologie locale. Cependant la mortalité est restée très faible.

Le traitement par la décoction d'ipéca (ipéca à la brésilienne) a contribué dans une large part à comprimer l'extension de cette affec-

tion. Et sous l'influence de SEGONG (1830), d'HASPEL (1852) et surtout de DELIOUX DE SAVIGNAC (1863), les cliniciens exotiques savaient que l'ipéca est à la dysenterie ce que la quinine est au paludisme.

2° PERIODE DE 1900 A 1912

Vers 1900, plusieurs causes vinrent détourner les médecins français de leurs pratiques traditionnelles :

1° La notion d'une dysenterie épidémique (SHIGA, 1898) sur laquelle l'ipéca était sans action.

2° La pénétration des idées pastoriennes et le développement corrélatif d'une thérapeutique uniquement microbicide (naphtol, benzonaphtol, eau sulfurée carbonisée *per os*, permanganate de potasse, hypochlorite de soude, liqueur de Labaraque, préparations iodées et argentiques par voie rectale).

3° La diminution considérable de la valeur thérapeutique de certains stocks d'ipéca.

Le résultat fut une impressionnante aggravation de la morbidité et de la mortalité des abcès du foie. Cette lésion devint extrêmement banale et la mortalité hospitalière moyenne était de 42 %, et la mortalité post-opératoire allait de 37 % à 63 %.

3° PERIODE DE 1913 A 1944

La généralisation de l'emploi de l'émétine contribua à une nette régression de l'amibiase dans le Sud de l'Indochine. En 1926, ABBATUCCI constata que le nombre des hépatites suppurées au Cambodge et en Cochinchine, qui avait été de 48 avec 20 décès chez les Européens en 1910, avait régressé régulièrement, et qu'en 1923 la morbidité et la mortalité, par suite de cette affection, étaient tombées à zéro.

Cependant au Tonkin, la situation n'évolua pas aussi favorablement. De là naquit la notion qu'en Indochine du Nord les abcès du foie se présentent d'une façon différente de ceux observés au Sud, au point de vue de leur évolution, de leur fréquence et de leur étiologie. En effet, alors qu'on ne faisait pratiquement plus d'hépatotomie à l'hôpital Grall de Saïgon au cours de la période de 1930 à 1940, à Hanoï le chiffre observé était de 10 à 15 par an. Pourtant l'émétine était employée sur une grande échelle indifféremment dans les deux régions. Est-ce que l'amibiase ne jouait plus un grand rôle dans l'étiologie des abcès du foie au Tonkin ? LE DANTEC (1929) attirait déjà l'attention sur l'exagération manifeste qu'il y a à dire que l'abcès

tropical du foie est toujours amibien, et HUARD et MEYER MAY déclaraient que ce dogme « abcès tropical du foie = amibiase » était à reviser au Tonkin.

4° PERIODE A PARTIR DE 1945

La guerre, l'isolement de l'Indochine, les graves événements déclenchés par la reddition japonaise en septembre 1945, ont eu pour effet de provoquer une recrudescence de l'amibiase. Le manque d'émétine se fit sentir pendant toute la durée du blocus de l'Asie sud-orientale. Et la restriction des traitements ne fit qu'augmenter le nombre d'abcès du foie, jusqu'ici assez bien contrôlé.

L'apparition des antibiotiques et de nouveaux médicaments, tels que la connessine, les iodiques solubles et leur application, ne diminuèrent pas beaucoup la morbidité et la mortalité de l'abcès du foie. En effet, l'augmentation de la population, l'encombrement et la promiscuité dans les centres, malgré cette thérapeutique intensive, contribuèrent à la diffusion massive de l'amibiase.

Cependant l'amélioration dans le domaine chirurgical de l'anesthésie et de la réanimation, les possibilités des antibiotiques modernes, ont permis récemment aux chirurgiens du Corps expéditionnaire d'adopter des attitudes nouvelles en matière d'abcès du foie, et d'améliorer largement les statistiques.

C. — HISTORIQUE PARTICULIER A LA MULTIPLICITÉ

La multiplicité des abcès du foie à pyogènes est connue de longue date, avec notamment les travaux de DIEULAFOY, QUÉNU, MATHIEU, LECÈNE et LERICHE, abcès reconnaissant presque constamment une origine pyogène, mais véritables métastases d'une inflammation appendiculaire, ou transmission de proche en proche de l'inflammation par l'intermédiaire d'une phlébite portale. Ces auteurs insistaient naturellement sur la nécessité d'une exploration large. A cette époque, les statistiques de mortalité par abcès du foie multiples étaient désastreuses, les cas de guérison extrêmement rares, et celui de FABRIKANT, en 1924, ne fut observé qu'après deux interventions successives de drainage. Le taux de mortalité variait dans les diverses statistiques en 90 et 95 %, taux que ne corrigea pas l'apparition des antibiotiques. Les travaux plus récents de WORMS, CHAMPEAUX, MERCADIER ont beaucoup éclairé ce sujet.

La multiplicité des abcès du foie amibiens fut soulignée sporadiquement depuis le siècle dernier et communiquée notamment par KARTULIS, ROGERS, HUARD et MEYER MAY, BLANC et SIGUIER, CHIPPEAUX, ANDRÉ et CORNET. La gravité des hépatites abcédées à cavités multiples apparaissait toute particulière, et HUARD pouvait écrire que la seule multiplicité des abcès du foie, indépendamment de toute notion de terrain, d'étiologie, de traitement, causerait la mort dans 72 % des cas. Cette multiplicité des abcès n'a pas encore reçu toute l'attention désirable et nous manquons d'une détermination précise de sa fréquence. Pourtant d'après des auteurs aussi autorisés que HUARD et MONTAGNE, la multiplicité cavitaire ne serait rencontrée que dans 8,66 % en cours d'opération. Après autopsie des malades décédés des formes graves et d'une véritable dissolution hépatique, les mêmes auteurs ont relevé la pluralité dans une proportion de 72 % (31 cas sur 43).

Aristide PETRIDIS recommandait la « polypleurodiaphragmatique ». LACAZE et MELNOTTE insistaient sur la nécessité d'une voie d'abord large dans l'intervention chirurgicale, de façon à « permettre une exploration suffisante du foie, en vue de dépister des abcès multiples ».

* *

Il est sensiblement aussi malaisé de déterminer le siège que de déterminer le nombre des abcès. La recherche visuelle (abcès bombant sous la paroi) et la recherche palpatoire de la douleur exquise sont bien peu concluantes dans la majorité des cas.

Ce sont les radiologues qui, par l'étude radioscopique et radiographique simple de l'abdomen, ont amélioré le diagnostic topographique. CARNOT et KERDREL ont introduit la technique aéro-lipiodolée, et FIESSINGER et CASTERAN ont pratiqué l'injection dans la cavité de l'abcès d'un mélange de lipiodol lourd et lipiodol léger. Puis, plus récemment, la splénoportographie pour BOURGEN et PIÉTRI réaliserait un marquage radiologique de l'abcès, véritable cible pour la ponction qui ne serait plus ni « intuitive » ni « présomptive », mais « ajustée ».

Tout ceci montre qu'en matière d'abcès du foie, on n'évolue pas sur un terrain vierge, et que les nombreuses études que nous avons citées ont généralement facilité notre attitude. Mais les résultats de ces travaux comportent toujours quelque insuffisance et le chirurgien ne saurait en tirer l'indication d'une technique toujours précise le conduisant sur toutes les cavités d'abcès à drainer.

Même la S.P.T. présente quelque insuffisance. En ce qui nous concerne, nous ne pouvons pas en faire une méthode de routine car

les interventions ici rapportées ont été effectuées au milieu d'un trafic chirurgical particulièrement intense.

En définitive, il nous a fallu adopter une attitude de recherche, tout en opérant et en rendant service à nos malades. C'est ainsi qu'est née la laparatomie médiane exploratrice systématique, plus ou moins modifiée, comme premier temps opératoire.

* *

Mais avant d'exposer cette technique, nous allons faire une présentation de nos malades. Et l'étude clinique montrera combien est difficile le choix de notre attitude en présence du quadruple problème diagnostique posé par l'abcès du foie : diagnostic de l'abcédation, de son étiologie, de sa localisation et, enfin, diagnostic de nombre.

Résumé
des observations

NOM NATIONALITE AGE		AST. Georges Français 35 ans (1)	BAR. Lionel 1/2 Français - 1/2 NAF 32 ans (2)	BLA. Werner Allemand (3)	BOR. Ernest Allemand 27 ans (4)	CAB. Paul Français 29 ans (5)
ANTECEDts	Immédiats	Diarrhées	Dys amib.	Dys amib - hépatite	Dys. amib	0
	Lointains	Diarrhees	?	Amibiase colo-hépatiq	Amib. colique	Dys amibienne
	Selles	0	0	Amibe	Amibe	Glaires sanglantes
DEBUT		Synd. aigu Hypoch dt	Hépatalgie	Dys. aigue	Dys suraiguë	Hépatalgie spontanée
CLINIQUE	Douleur	Hypochondre	Disparue	Bretelle +++	Spont. Eb. en mas. diffu	Diffuse à l'Ebranlmen
	Fièvre	40°	38°	38° 5	39°	40°
	Hépatomég	++	0	+	++	++
	Hypocinésie	++	+	+	+	++
	Surélévat. Δφ		+	+	+	++
	Sinus.	Libre	Libre	Emoussé	Emoussé	Comblé
SCHEMA RADIOLOGIQUE						
Tt MEDICAL	2 métine		+	+	+	+
	Antibiotique	Urgence	chloromyc.	Chloromyc	Chloromyc.	Chloromyc.

BIOLOGIQ.	VS J-10					
	VS J-5		87/140	58/91	65/85	62/86
	VS J-1	120/129	100/142	50/90	60/110	65/86
	Hm J-10					12.000 79%
	Hm J-5		13.000 81%	11.000 78%	15.000 78%	13.000
	Hm J-1	24.000 86%	19.000	15.000	18.000 84%	14.000 79%
VOIE D'ABORD		Lap. Méd.	Lap. Méd.	Lap. Méd.	Lap. Méd.	Lap. Méd.
SCHEMA OPERATOIRE DES LESIONS		20 50 encapsulés	encapsulé	creuse le 4φ 80 ulcératif	760 enkysté	150 ulcératif
DRAINAGE		Abdominal	Abdominal	Abdominal	Abdominal	Abdominal
PUS	Couleur	jaune	jaune	vert	chocolat	chocolat
	Consistance	lié	épais	lié	fluide	mal lié
	Germes.	0	0	0	0	0
SUIT. OPERAT.	VS/H J+5	112/149	80/100 19.000	15.000	47/69	
	ERO J+10	89/150	52/75 11.000	38/62 17.000	10/20	60/104
	GRA J+15	42/71	14/18	12.000	12/18	52/91
	K. J+20	21/36 11.000	7/16 5.000	11/21 7.000	7/11	32/67 9.000
RESULTATS.		Guérison 20e jour	Guérison 20e jour	Guérison 20e jour	Guérison 20e jour	Guérison après pneumonie.

NOM. NATIONALITE AGE	CHA Gilbert Français 27 ans (6)	CHO Louis Français 31 ans (7)	CHUOK. K. Cambodgien (8)	COR. James Français 37 ans (9)	COR. René Corse 22 ans (10)
ANTECEDTS Immédiats	Dys. aiguë	Diarrhées		Hépatite. Mauvais E.G.	Dys. aiguë
ANTECEDTS lointains	Dys. chronique	Dys. amib.		0	0
ANTECEDTS Selles	Amibe	Amibe		0	Sanglantes
DEBUT	Synd. aigu épigastr.	Hépatalgie très vive		Fièvre et mauvais EG	Dys. Hépatalgie
CLINIQUE Douleur	Synd. aigu épigastriq.	8-9-10e EIC lign. axill. moyenn.	Base hémithorax dt	Diffuse	Diffuse
CLINIQUE Fièvre	40°	39°	38°-38°5	38°-39°	39°5
CLINIQUE Hépatomég.	+	++	++++	++	0
CLINIQUE Hypocinésie	0	+++	++++	++	0
CLINIQUE Surélévat. Δp	0	+++	+++	++	±
CLINIQUE Sinus	Libre	Comblé	Comblé	Comblé	Libre
SCHEMA RADIOLOGIQUE					
TTME Emétine	+	+	Traité 2 mois en médecine pour	+	+
TTME Antibiotique	Chloromyc.	Penic.-Streptom-Ter.		Chloromyc.	Terramycine

OLOGIQ	VS J-1	113/162	84/103	65/108	85/108	
	Hm J-10			12.000		
	Hm. J-5	13.000		12.500	17.000	
	Hm J-1	14.000 85%	17.000 87%	11.800	21.000 82%	
VOIE D'ABORD		Lap Med	Lap Med.	Lap Med	Lap Med.	Lap Med
SCHEMA OPERATOIRE DES LESIONS			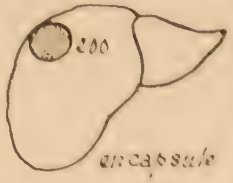	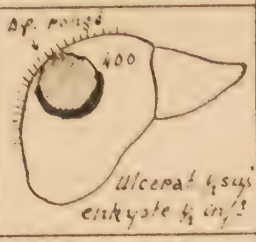		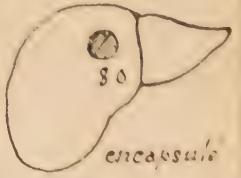
DRAINAGE		Abdominal	Thoracique	Abdominal	Abdominal	Abdominal
PUS	Couleur	vert	jaune vert	vert	séro-purulent	jaune vert
	Consistance	bien lié	très fluide	épais	fluide	lié
	Germes	O	O	O	O	O
SUIT. OPERAT	VS J+5	89/127	112/148	96/136 14.000		60/80
	HEMOGRAM J+10	40/70	91/108	14.000	54/79	
	HEMOGRAM J+15	13/25	98/129	89/49 10.000	51/80 11.000	17/36
	HEMOGRAM J+20		107/131	27/52 10.000	40/54 10 000	12/26 5.000
RESULTATS		Guérison 15e jour	Guérison 60e jour VS 7/13	Guérison 25e jour	Guérison après persistance image hydro-aérique	Guérison 20e jour

NOM NATIONALITE AGE		CORN. Français 24 ans (11)	COU. Pierre Français 22 ans. (12)	CRU. Pierre Français 29 ans (13)	CZY. Adam Hongrois 32 ans (14)	DAU. Gabriel Français 21 ans. (15)
ANTECED^{ts}	Immédiats	Hépatite chronique	Dys. amibienne	Dys. aiguë	Hepatite amib.	Dys. subaiguë
	Lointains	Hépatite chronique		Dys. chronique	Hepatite amib.	0
	Selles	0	Amibes	Kystes	Kystes	Kystes
DEBUT		Exacerbation. hépatalg.	Hépatalgie aiguë	Hépatalgie. œdème pariétal	Hépatalgie diffuse	Dys. Hépatalgie
CLINIQUE	Douleur	Sous costale ant^{re}	8-9e EIC moyens.	Diffuse	9e EIC au niveau. Ligne axill. moyenne	Diffuse
	Fièvre	39°		39°	39°	38°5
	Hépatomég.	++	+	++	0	+
	Hypocinésie	+	+	++	0	0
	Surélévat. Δ p	+	+	++	0	0
	Sinus	Libre	Libre	Libre	Libre	Libre
SCHEMA RADIOLOGIQUE						
T^{t} M	Emétine		+	+	+	+
	Antibiotique	Auréomycine	Terramycine	Chloromyc.	Chloromyc.	Pénic - Streptom.

BIOLOGIQ.	VS J-1	89/119	79/107	104/132	25/40	58/71
	Hm J-10		14.000 79%	12.000		12.000
	Hm J-5	14.000	17.000	11.000	14.000 85%	11.000
	Hm. J-1	14.000	18.000	14.000	15.000 84%	12.000
VOIE D'ABORD		Lap. Méd.	Lap Méd.	Lap Méd.	Lap Méd.	Lap Méd.
SCHEMA OPERATOIRE DES LESIONS			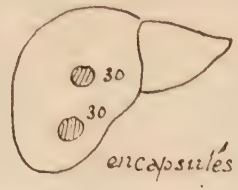	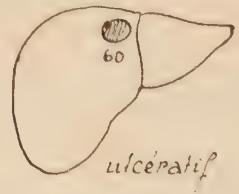	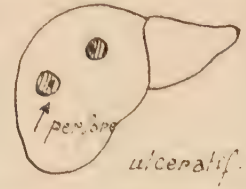	
DRAINAGE		Abdominal.	Abdominal	Abdominal.	Abdominal	Abdominal
PUS	Couleur	Jaune vert	Jaune vert	Jaune vert	Jaune vert	Jaune
	Consistance	bien lié	bien lié	lié	Bourbillonneuse	Bourbillonneuse
	Germes	0	Amibes	Amibes	0	0
SUIT. OPER.	VS/H J+5	65/97	99/136	49/78		54/68 13.000
	EMO J+10	27/42	29/65	61/81	40/70	41/49 11.000
	GRAM J+15		12/13		17/29	
	GRAM. J+20	13/19	4/13	9/14	5/10 10.000	19/28 10.000
RESULTATS		Guérison	Guérison 20e jour	Guérison.	Guérison. 20e jour	Guérison 20e jour

NOM. NATIONALITE AGE		DEL. Pierre Français (16)	DEL. René Français 25 ans (17)	DIE. Gilbert Français 36 ans (18)	DJA. Mahomed Arabe 34 ans (19)	DOAN VAN T. Vietnamien 26 ans (20)
ANTECEDTS	Immédiats	Diarrhées	Dys. amib.	Angine - Furonculose	0	Diarrhées
	Lointains	Dys. aigue X 3 fois	0	0	0	Dys. chroniq.
	Selles	Kystes	Amibe	0	0	0
DEBUT		Hépatalgie - Diarrhée	Diarrhée - hepatalg.	Hépatalgie	Hépatomégalie - VS ↗	Hepatalgie
CLINIQUE	Douleur	Hypochondre	7e EIC - Aisselle Bretelle	Spontanée - 8e EIC	Diffuse, légère	8-9e EIC lip. axill.
	Fièvre	39°5	38°	39°	37°5	39°
	Hépatomég.	++	+	++	++	++
	Hypocinésie	0	+	++	++	++
	Surélevat. Δp	0	+	++	++	++
	Sinus	Libre.	Libre.	Libre	Comblé	Comblé
SCHEMA RADIOLOGIQUE					ombre appendue	
TT MED	Emétine	+	+	Intervention	Intervention	+
	Antibiotique	Terramycine	Chloromye.			Chloromyc.

BIOLOGIQ.	VS J-5	58/84				
	VS J-1	51/84	29/56	103/147	87/133	80/129
	Hm. J-10		15.000 81%			
	Hm. J-5	14.000 79%	16.000			15.000 88%
	Hm. J-1		15.000 79%	12.000	16.000 84%	16.000
VOIE D'ABORD		Lap. Méd.	Lap. Méd.	Lap. méd.	Lap médiane.	Lap. méd.
SCHEMA OPERATOIRE DES LESIONS		20 20 20 ulcératifs	creuse le Ap ulcératif.	80 perforé 250 ulcératifs	fissuré enkystés	ulcératif anthrax.
DRAINAGE		Abdominal.	Abdominal.	Abdom. + thorac.	Abdominal.	Abdominal
PUS	Couleur.	vert	vert	chocolat	jaune vert	vert
	Consistance.	bien lié	Lié	mal. lié	épais	lié
	Germes.	0	0	Amibe	0	0
SUIT. OPER.	VS / HEMOGRAMME J+5	70/97	58/81	104/119	42/79 11.000	
	J+10	64/82		42/63 13.000		
	J+15	21/34	17/31	13/22 8.000		
	J+20	7/12 9.000	8/15 8.000	6/9 8.000	9/20 7.000	
RESULTATS		Guérison 20e jour	Guérison 20e jour	Guérison 20e jour	Guérison 20e jour	Guérison 20e jour

NOMS NATIONALITE AGE	DONG KH. Cambodgien (21)	DONG KH. Cambodgien (22)	DRI. Marcello Italien 36 ans (23)	EFF. Jean Français 21 ans (24)	FAL. Français 38 ans (25)
ANTECEDTS Immédiats		Abcès du foie	Diarrhées	Dys. subaiguë	Diarrhée
ANTECEDTS Lointains		opéré il y a	0	Dys. aiguë - 7 mois	Dys. hépatite
ANTECEDTS Selles		15 jours	0	Kyste	Kyste
DEBUT			Diarrhée	Synd. aig. épigastriq.	Dys. Hépatalgie
CLINIQUE Douleur	8e-9-10e EIC sur lig. axillaire	Diffuse vive	8e EIC sur lig axill. antre	Epigastriq. spontané	8e EIC antre
CLINIQUE Fièvre	38°5	37°5 ↗ 39°	38° - 39°	40°5	39°
CLINIQUE Hépatomég.	++	++++	+	++	+
CLINIQUE Hypocinésie	++	++++	++	++	++
CLINIQUE Surélevati. Dφ	++	++++	++	++	++
CLINIQUE Sinus	Comblé	Comblé	Comblé	Comblé	Libre
SCHEMA RADIOLOGIQUE					
TTt MEDICAL Emétine			+	+	+
TTt MEDICAL Antibiotique		Aureomycine	Chloromyc.		Terramycine

BIOLOGIQ.	VS. J-5	64/85	80/143	104/133	30/60	
	VS J-1	75/101	80/135	60/90	45/80	108/142
	Hm. J-10	12.000 79%	15.600			13.000 78%
	Hm. J-5	12.500		17.000 85%	10.000	13.000
	Hm. J-1	12.000 78%	15.000 80%	16.000 80%	13.000 80%	
VOIE D'ABORD		Lap. Médiane.	Lap. méd	Lap. méd.	Lap. Méd.	Lap. Méd.
SCHEMA OPERATOIRE DES LESIONS		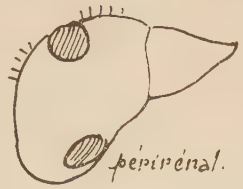	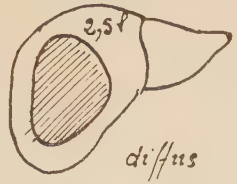	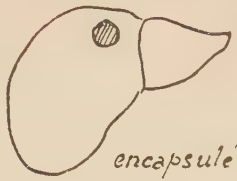	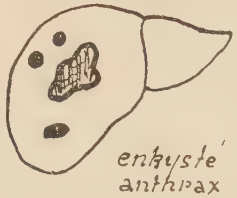	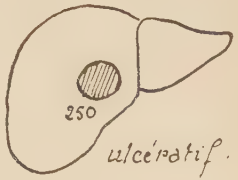
DRAINAGE		Abdominal	Abdominal.	Abdominal.	Abdominal	Abdominal.
PUS	Couleur.	jaune chamois	jaune vert	jaune	jaune vert	vert
	Consistance	fluide	liquide	lié	lié.	lié
	Germes.		0	0	0	0
SUIT. OPERAT.	VS J+5	72/109 14.000		58/82	45/78	
	HEMOGRAMME J+10	35/64 11.000	63/109 13.500	43/71 14.000	21/27	42/65
	J+15	27/41 9.000	47/91	11/21	7/13	34/65
	J+20	34/71 11.000	35/58 9.500	7/12 10.000	8/13	6/10 9.000
RESULTATS		Nouvel. abcès. au 15e jour	Guérison. 30e jour	Guérison. 20e jour.	Guérison. 20e jour	Guérison 20e jour

NOM NATIONALITE AGE	FONG L. Chinois 38 ans (26)	FRA. Charles Français (27)	FRAN. Français 38 ans (28)	FRA. Antoine Français 34 ans (29)	GAN. Pierre Français 30 ans (30)
ANTECEDTS Immédiats	Diarrhée	Dys. aiguë	Dys. aiguë	Dys. aig. Vomique	Dys. amib.
ANTECEDTS Lointains	Dys. amib.	Dys. chronic.	Ethylisme.	Ethylisme dys. chr.	Dys. amib.
ANTECEDTS Selles	Kyste.	Amibe	Amibe	Amibe	Amibe
DEBUT	Lourdeur hépatic.	Dys. Hépatalgie	Pesenteur. Dysent.	Hépatalgie. Vomic.	Hépatalgie vive
CLINIQUE Douleur	Diffuse	Diffuse	Pesenteur hépatic	Axillaire	7-8e EIC. - Hypoch.
CLINIQUE Fièvre	38°.5	39°	39°	40°	39°
CLINIQUE Hépatomég	+ + +	+ + +	+ + + +	+ + +	+ + +
CLINIQUE Hypocinésie	+ + +	+ + +	+ + +	+ + +	+ + +
CLINIQUE Surélévat. Δp	+ + +	+ +	+ + + +	+ + +	+ + +
CLINIQUE Sinus	Comblé	Comblé	Comblé	Comblé	Comblé
SCHEMA RADIOLOGIQUE					
TTMENT Emétine	+	+	+	+	+
TTMENT Antibiotique	Chloromyc.	Chloromyc.	Chloromyc.	Terramycine.	Chloromyc.

BIOLOGIQ.	VS J-5	82/126	101/127	89/144	115/137	50/69
	VS J-1	80/124		83/128	127/152	54/82
	Hm. J-10	13.000			16.000	
	Hm. J-5	13.000 81%	16.000	15.000	21.000	14.000 86%
	Hm. J-1	14.000		17.000 78%	22.000	14.000 80%
VOIE D'ABORD		Lap. Méd.	Lap. Méd.	Lap. Méd.	Thoracotomie	Lap. Méd.
SCHEMA OPERATOIRE DES LESIONS			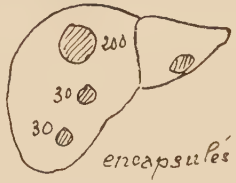		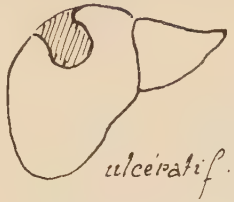	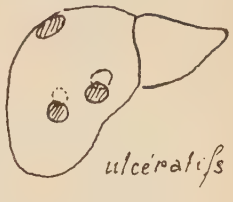
DRAINAGE		Abdominal	Abdominal	Thoracique	Thoracique	Abdominal
PUS	Couleur	vert	jaune vert	sanieux	chocolat	vert
	Consistance	lié	lié		mal lié	bien lié
	Germes	Amibe	0	0	0	0
SUIT. OPERAT.	VS J+5	67/112	65/79 11.000	79/111	134/155 16.000	81/133 17.000
	HEMOGRAMME J+10	86/112	46/61 11.000	57/86	107/127 12.000	
	HEMOGRAMME J+15	26/51	19/28	82/128	34/51 12.000	14/42
	HEMOGRAMME J+20	11/18	14/25 8.000	76/133 14.000	49/67 12.000	12/18 6.000
RESULTATS		Guérison 25e jour	Guérison 30e jour	Décès tardif 25e jour	Evacuation Guérison tardive	Guérison 20e jour

NOM NATIONALITE AGE		GOU. Pierre Français (31)	GPD. Hongrois 29 ans (32)	GUE. Francis Français 37 ans (33)	GUER. Français 21 ans (34)	GUI. Andréa Italien 34 ans (35)
ANTECEDts	Immédiats	Hépatalgie	0	Hépatite	Arrivé en observat.	0
	Lointains	Hépatite	Dys. amib.	Hépatite	Dys. aiguë	Dys. amib.
	Selles	Amibe	?	0	0	0
DEBUT		Hépatalgie - Diarrhée	Hépatalgie	Douleur thorac. bas.	Hépatalgie. θ. Ad. pariét	Hépatalgie - Ictère
CLINIQUE	Douleur	Spontanée et à l'Ebrt 8e EIC moyen	8e-9e EIC sur lig. axill. antre	8e EIC. moyen.	Bretelle	Très discrète
	Fièvre	38°	39°	39°	39°	38°
	Hépatomég.	+++	++++	+++	++	+
	Hypocinésie	0	+++	++	+	+
	Surélévat. Ap	0	+++	0	+	+
	Sinus	Libre	comblé	Comblé	Libre	Libre
SCHEMA RADIOLOGIQUE						
Tt MED	Emétine	+	+	+	+	+
	Antibiotique	chloromyc.	chloromyc.	chloromyc.	chloromyc.	Iogol

BIOLOGIQ.	VS	J-5	86/106									78/130
	VS	J-1	116/122		47/64				96/113			114/133
	Hm	J-10					12.000	79%				13.000 78%
	Hm	J-5	11.000				12.000					13.000
	Hm	J-1	14.000		16.000	87%	16.000		12.000	80%		15.000 76%
VOIE D'ABORD			Lab. Méd		Lap Méd.		Lap. Méd.		Lap. Méd.			Lap Méd.
SCHEMA OPERATOIRE DES LESIONS			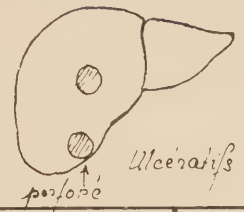		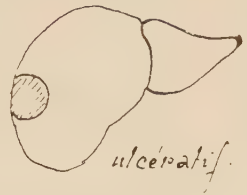		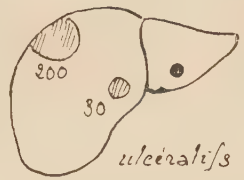		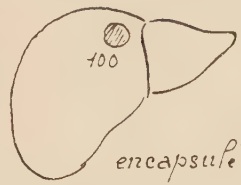			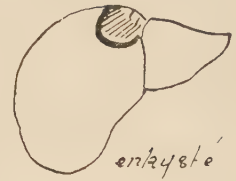
DRAINAGE			Abdominal		Abdominal		Thoracique		Abdominal			Abdominal
PUS	Couleur		Crème		Tissu hépatique		chocolat		jaune vert			jaune frane
	Consistance		Granuleux		modifié semi-liquide				lie			épais
	Germes		O		O		Amibe		O			O
SUIT. OPER.	VS	J+5	76/96		90/127				65/89			91/131
	HEMOGRAM.	J+10			43/80		64/99	12.000	27/41			42/58
		J+15	42/67					10.000	8/14	8.000		42/61
		J+20	25/56		7/13	9.000	9/18	10.000	9/13			13/28
RESULTATS.			Guérison 30e jour		Guérison 20e jour		Guérison 20e jour		Guérison			Guérison 20e jour.

NOM NATIONALITE AGE		HOM. B. Mahomed Arabe 30 ans (36)	HEI. Kurt Allemand (37)	HER. Hans Allemand 24 ans (38)	HOUNG L. Chinois 36 ans (39)	HUE. Charles Français 24 ans (40)
ANTECEDts	Immédiats	Dys. chronique	Dys. chronique	Dys aigue	Diarrhée rebelle	Diarrhée
	lointains	Dys chronique	Hépatite récidivante	Hépatite il y a 12 mois	Dys chr. masquée	0
	Selles	Kyste	Kyste	Amibe	Kyste	Pas d'examen
DEBUT		Hépatalgie diffuse	Synd aigu épigastr.	Hépatite traînante - Dys	Hépatalgie	Hépatalgie
CLINIQUE	Douleur	Diffuse	Epigastrique	8-9e EIC. sur lig. axill. moyenne	Bretelle	Disparue
	Fièvre	38° 5	40°	40°	39°	39°
	Hépatomég	0	+ + +	+ +	+ + +	0
	Hypocinésie	±	+ + +	+ +	+ + +	+
	Surélévat Δp	±	+ + +	+ +	+ + +	+
	Sinus	Libre	Emoussé	Emoussé	Comblé	Libre
SCHEMA RADIOLOGIQUE						
Tt ME	Emétine	+	+	+	+	0 toxicité
	Antibiotiq.	Pénic - Streptom.	Urgence	chloromyc.	chloromyc.	Tropl. Terramyc.

BIOLOGIQ.	VS J-5	97/118		65/93	103/143	65/100
	VS J-1	91/121	114/139	58/84	112/138	65/110
	Hm J-10					16 000 81%
	Hm J-5	13.000		13.000 79%	17.000	18.000
	Hm J-1	12.000	17.000	13 000	15.000 85%	19.000 82%
VOIE D'ABORD		Lap Méd.	Lap Méd.	Lap Méd.	Lap Méd	Lap. Méd.
SCHEMA OPERATOIRE DES LESIONS		micro-abcès non confluent	1 enkysté 3 ulcératifs	enkystés anthrax	encapsulés	enkysté fongueux
DRAINAGE		0	Thoracique	Abdominal	Abdominal	Abdominal
PUS	Couleur	0	jaune vert	vert	vert	chamois
	Consistance	0	bien lié	épais	bien lié	fongueux
	Germes	0	0	0	0	0
SUIT. OPERAT.	VS J+5	27/35	113/141			55/92 12.000
	HEMOGRAM. J+10		67/81 11.000	42/69	42/106 11.500	43/76 11.000
	J+15	15/28	39/52			12/27 9.000
	J+20	7/13	13/39 8.000	9/21 10.000	12/27	8/25 7.000
RESULTATS		Guérison	Guérison 30e jour	Guérison 20e jour	Guérison 20e jour	Guérison 20e jour

NOM NATIONALITE AGE	JOHN. Anglais 31 ans (41)	JOU. Gabriel Français 22 ans (42)	KOB Lothar Allemand 22 ans (43)	KOUA F. Chinois 46 ans (44)	KOY. S. Cambodgien (45)
ANTECED. Immédiats	Dys. aiguë	Diarrhée	0	Diarrhée - cachexie	Dys subaiguë
ANTECED. Lointains	0	0	Dys. amib. x 2 fs	Diarrhée	Dys. sporadiq.
ANTECED. Selles	Kyste	Amibe		Kyste	Amibe
DEBUT	Dys. aguë - Hépatalg.	Diarrhée - Hépatalgie	Hépatalgie	Cachexie - Hépatomég.	
CLINIQUE Douleur	Hypochondre	9e EIC. Lip. axillaire Hypochondre	Bretelle	Bretelle	Epigastr. aig. diffuse
CLINIQUE Fièvre	38°5	38°5 - 39°	39°	38°	40°
CLINIQUE Hépatomég	++	++	0	++++	à gauche
CLINIQUE Hypocinésie	++	+	0	+++	0
CLINIQUE Surélevat. Δp	+	+	0	+++	0
CLINIQUE Sinus	Emoussé	Libre	Libre	Comblé	Libre
SCHEMA RADIOLOGIQUE					
TH. Emétine	+	+	0 toxicité	+	
TH. Antibiotiq.	Streptomycine	chloromye	Terramycine	Terramycine	Opere d'urgence

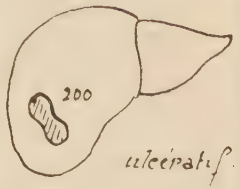

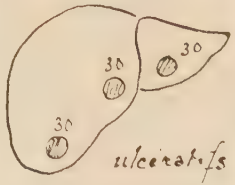

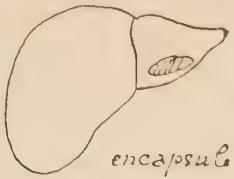

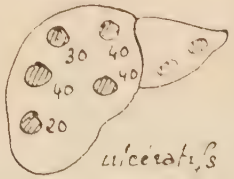

BIOLOGIQ	VS J-5	62/81	87/115		[illegible]	
	VS J-1	61/84	92/122	56/90	88/[illegible]	88/121
	Hm J-10					
	Hm J-5	12.000 76%	17.000 85%		13.000	
	Hm J-1	12.000 73%	22.000 85%	13.000 84%	14.000 82%	14.000 82%
VOIE D'ABORD		Lap Méd	Lap Méd.	Lap Méd	Lap Méd	Lap méd.
SCHEMA OPERATOIRE DES LESIONS		200 ulcératif	30 30 30 ulcératifs	encapsulé	30 40 40 40 20 ulcératifs	10 40 ulcératifs
DRAINAGE		Thoracique	Abdominal	Abdominal	Abdominal	Abdominal
PUS	Couleur	chocolat	jaune vert	jaune vert	jaune	chocolat
	Consistance	non lié	bien lié	lié	sang mêlé	mal lié
	Germes	Amibe	0	0		0
SUIT. OPER.	VS HEMOGRAM. J+5	108/142	76/97 18.000	67/103 14.000		101/138
	J+10	83/105 11.000	61/82 12.000	31/48		[illegible] 13.000
	J+15	23/31	21/29 9.500	14/27 12.000		
	J+20	7/13 9.000	9/14 9.000	8/13 10.000		10/18 8.000
RESULTATS		Guérison 20e jour	Guérison 20e jour	Guérison 20e jour	Décès 2e jour Schock	Guérison rapide

NOM NATIONALITE AGE		KUS. Alfred Allemand 32 ans (46)	LAC. Francis Français 31 ans (47)	LAF. André Français 34 ans (48)	LAH. Mahomed Arabe (49)	LAM. Jean Français (50)
ANTECEDts	Immédiats	Dys. amib.	0	Dys. subaiguë	Diarrhée	Dys. aiguë
	Lointains	Amib. colo-hépatiq.	Dys. amibienne	0	Dys. amib.	Hépatite. Diarrhée
	Selles	Amibe	0	Amibe	Amibe + Kyste	Amibe
DEBUT		Dysenterie	Synd. méningé puis douleur hépatique	Hépatalgie	Doul.² thorac. basse	Hépatalgie
CLINIQUE	Douleur	Diffuse et lépère	axill. ant.ᵉ très vive	Bretelle	8ᵉ EIC moyen	Sous costale gauch. spontanée
	Fièvre	40°	39°	39°	39°	38°
	Hépatomég	+++	±	++	+++	+++
	Hypocinésie	++	+	++	++	++
	Surélevat. Dp	++	±	++	+	+
	Sinus	Comblé	Emoussé	Comblé	Libre	Libre
SCHEMA RADIOLOGIQUE						
TTt	Emétine	+	Urgence	+	+	
	Antibiotiq.	Chloromyc.	Synd. abdom. aigu	Chloromyc.	Chloromyc.	Intervention





BIOLOGIQ	VS J-1	[illegible]	[illegible]	[illegible]	[illegible]	[illegible]
	Hm J-10			[illegible]	[illegible]	
	Hm J-5	14.000 80 %		[illegible]		
	Hm J-1	15.000 [illegible]	15.000 [illegible]	[illegible]	[illegible]	16.000 [illegible]
VOIE D'ABORD		Lab. Med.	Lab. Médiane	Lab. Med.	Lab. Med.	Lab. Med.
SCHEMA OPERATOIRE DES LESIONS		ulcératif	ulcératifs	diffus	ulcératif	encapsulé enkyste
DRAINAGE		Thoracique	Abdominal	Abdominal	Abdominal	Abdominal
PUS	Couleur	chocolat	chocolat	chocolat		faune gest.
	Consistance	mal. lié	mal lié	mal lié		lié
	Germes	0	Amibe	0		0
SUIT. OPERAT	VS/HEMOGRAM. J+5		40/72	[illegible]	[illegible]	[illegible]
	J+10	60/87	32/61	38/56	26/51	[illegible]
	J+15	44/82 11.000	[illegible]			[illegible]
	J+20	[illegible]	6/12 8.000	8/13 9.000	12/21 9.000	26/37 9.000
RESULTATS		Guérison 40e jour	Guérison 12e jour	Guérison [illegible]	Guérison 20e jour	Guérison 25e jour

NOM NATIONALITE AGE		LAR. B. Barek Arabe 30 ans (51)	LE BR. Guy Français 24 ans (52)	LE VAN T. Vietnamien 28 ans (53)	LONG. P. Cambodgien 28 ans (54)	LOP. Manuel Espagnol 23 ans (55)
ANTECEDts	Immédiats	0	Vient de	0	Dys. sporadiq.	Hépatalgie fébrile
	Lointains	?	débarquer	Dys. chroniq.	Dys. aig. et Hépatalg.	0
	Selles	Kyste		Kyste	Kyste	0
DEBUT		Hépatomégalie doul?	Hépatalgie fébrile	Hépatalgie progres.		Hépatalgie fébrile
CLINIQUE	Douleur	Bretelle	9e EIC. postérieur	9e EIC axillaire Epigastre	9e-10-11e EIC. sur Lig. axill. moyenne	Epaule - Hypochond.
	Fièvre	38°	40°	39°	39°	39°
	Hépatomég	++	++	++	+++	+++
	Hypocinésie	++	+++	++	+++	++
	Surélevat. Δp	+	++	++	++	++
	Sinus	Comblé	Emoussé	Libre	Comblé	Comblé
SCHEMA RADIOLOGIQUE		coucher de soleil				
Tt NE	Emétine	0	+	+	Bémarsal	+
	Antibiotique	0	Pénic. Streptom.	Chloromyc.		Chloromyc.

BIOLOGIQ.						
	VS J-1	35/59	114/128		89/140	80/136
	Hm J-10			13.000 94%		
	Hm. J-5	11.000	14.000			12.000 72%
	Hm J-1		13.000	14.000	15.000	19.000 84%
VOIE D'ABORD		Lap. Méd.	Lap. Méd.	Lap. Méd.	Lap. Méd.	Lap. Méd.
SCHEMA OPERATOIRE DES LESIONS		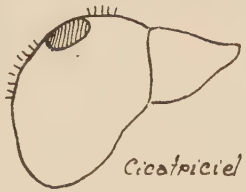 Cicatriciel.	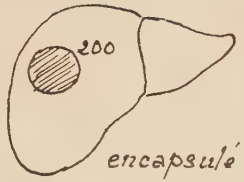 encapsulé	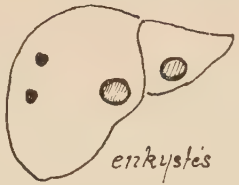 enkystés	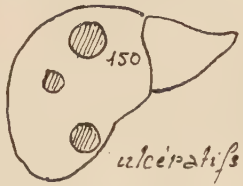 ulcératifs	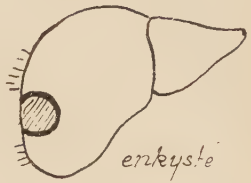 enkysté
DRAINAGE		Abdominal.	Abdominal.	Abdominal.	Abdominal.	Abdominal.
PUS	Couleur	Quantité insignifiante - Fibrose	Vert jaune	vert	jaune verdâtre	vert
	Consistance		bien lié	lié	mal lié	fluide
	Germes	0	0	0	0	0
SUIT. OPERAT.	VS/H J+5	37/76	121/139 14.000			
	EMOGRAM J+10	21/40 13.000	37/61 12.000	54/82	38/79	41/74 11.000
	EMOGRAM J+15	9/16			11.000	16/28 10.000
	EMOGRAM J+20	8/17 8.000	8/19 9.000	14/21 11.000	12/19 8.000	11/19 10.000
RESULTATS.		Guérison. 20e jour	Guérison 20e jour	Guérison	Guérison 20e jour	Guérison

NOM NATIONALITE AGE		MAO KH. Cambodgien (56)	MAH. Amadi Arabe (57)	MOY. Marcel Français 20 ans (58)	NAN. Gerard Français 21 ans (59)	NGUYEN L. Vietnamien (60)
ANTECEDts	Immédiats	Hepatite	Hépatalgie	0	Dys. aiguë	Amib. colo-hépatiq
	Lointains	Dysenterie	Dys. amibienne	Dys. aiguë	0	Dys. chronique
	Selles	Kyste	Kyste	Kyste	Amibe	Kyste
DEBUT			Douleur hépato vésicul.	Hépatalgie diffuse progressive	Hépatalgie - Dys. aig.	
CLINIQUE	Douleur	Pesenteur base thor.	Hypochondre	Diffuse	Bretelle	Scapulaire
	Fièvre	37°5	39°	38° - 39°	39° - 40°	38°
	Hépatomég	+ +	+ +	+	+ +	+ + +
	Hypocinésie	+	+ +	0	+ + +	+ + +
	Surélévat. Δp	+	+ +	0	+ +	+ + +
	Sinus	Libre	Libre	Libre	Comblé	Comble
SCHEMA RADIOLOGIQUE			Voussure			
Tt ME	Emétine	+	Pas de traitment	+	+	+
	Antibiotique	Chloromyc.	Interrupt. immédiat	Chloromyc.	Streptomyc.	Chloromyc.

BIOLOGIQ.	VS J-5	39/81		[illegible]	[illegible]	105/150
	VS J-1	48/83	87/138	62/80		
	Hm J-10	9.500		13.000		
	Hm. J-5	10.000		13 000	16.000	13.000
	Hm. J-1	10.000	10.000 78%	12.000		15.000 82%
VOIE D'ABORD		Lap. Méd.	Lap. Méd.	Lap. Méd.	Lap. Méd.	Lap. Méd.
SCHEMA OPERATOIRE DES LESIONS		150 enkysté	ulcératif	200 enkysté	50 150 ulcératifs	300 ulcératif
DRAINAGE		Abdominal	Abdominal	Abdominal	Thoracique	Abdominal
PUS	Couleur	jaune chamois	jaune	jaune vert	jaune vert	jaune chamois
	Consistance	Lié, épais	lié	lié	lié	fluide
	Germes	0	0	Amibe	0	0
SUIT. OPERAT.	VS J+5			95/117 13 000	104/131 15.000	64/96
	HEMOGRAM J+10		54/88 12 000	60/78		29/46
	J+15	20/38 9.000	23/37	34/42 11.000	27/36 10.000	17/36
	J+20	17/29 9.000	8/12 9.000	13/20 7.500		13/24 9.000
RESULTATS		Guérison 20e jour	Guérison 20e jour	Guérison 30e jour	Guérison 30e jour	Guérison 20e jour

NOM NATIONALITE AGE		NGUYEN Th. Vietnamien 37 ans (61)	NGUYEN Tr. Vietnamien 37 ans (62)	NOR. Marcellus Allemand 24 ans (63)	PET. Aguste Français 34 ans (64)	PER. Marc Français 34 ans (65)
ANTECEDts	Immediats	?	~~Imprécis.~~	Dys. chroniq.	0	0
	Lointains	?		Dys. chroniq.	Ethylisme	Dys. aiguë
	Selles	Kyste	Kystes.	Kyste.	0	Amibe + Kyste
DEBUT		Lointain. mal précisé		Diarrhées - Hépatalgie	Douleur base hémithorax dt à la toux	En 2 temps.
CLINIQUE	Douleur	Axillaire	Spontanee en ½ ceinture	Epigastrique	Spontanée 8e EIC	Diffuse.
	Fièvre	38°	38°. 38°5	39°	38°	38°-39°
	Hepatomeg	+ + +	+ +	+	+ +	+ + +
	Hypocinesie	+ + +	+ +	+	+ + +	+ +
	Surélevat. Δφ	+ + +	+ +	+	+ + +	+ +
	Sinus	Comble	Comble	Libre.	Comblé	Comblé
SCHEMA RADIOLOGIQUE						
Tt MED	Emétine	0	+	+	+	+
	Antibiotique	0	Chloromyc.	Chloromyc.	Urocrac	Terramyc.

BIOLOGIQ.	VS J-5		71/132	101/127		77/89
	VS J-1	105/150	65/116	82/107	29/61	101/133
	Hm J-10		13.000 78%			16.000 84%
	Hm J-5			14.000		13.000 84%
	Hm J-1	15.000 82%	13.000 76%	17.000		19.000 87%
VOIE D'ABORD		Lap Med	Lap Med	Lap Med.	Thoracotomie	Lap Med.
SCHEMA OPERATOIRE DES LESIONS		300 enkysté	enkysté	encapsulés	enkysté	30 50 25 30 encapsulés
DRAINAGE		Abdominal	Abdominal	Abdominal	Thoracique	Abdominal
PUS	Couleur	vert	jaune vert	jaune vert	jaune vert	jaune vert
	Consistance	épais - fongueux	fluide	bien lié	lié	fluide
	Germes	0	0	0	0	0
SUIT. OPERAT.	VS J+5	87/140			28/37	
	HEMOGRAM. J+10	44/70	49/89	58/71		
	HEMOGRAM. J+15	30/48	42/65		24/51 7.000	
	HEMOGRAM. J+20	35/75 11.000	14/26 7.500	7/16 9.000	12/14 7.000	
RESULTATS		Guérison 30e jour	Guérison 20e jour	Guérison 20e jour	Guérison 30e jour	Guérison 30e jour.

NOM NATIONALITE AGE		PER. Auguste Français 35 ans (66)	PHAM VAN B. Vietnamien (67)	PHAM. VAN C. Vietnamien 25 ans (68)	PIN N. Cambodgien (69)	POI. Maurice Français 31 ans (70)
ANTECEDTS	Immédiats	Dys. chronique	Dys. amib. aiguë		Hépatite	Dysenterie
	Lointains	Dys. chronique	Dys. sporadique	Imprécis	Dysenterie	Ethylisme
	Selles	Kyste	Amibe		Kyste	Amibe + Kyste
DEBUT		Hépatalgie brusque		Douf. épig. vomiss.ts		Dys. Hepatalgie
CLINIQUE	Douleur	Bretelle	9e EIC. moyen	Epigastrique vive		7e EIC moyen
	Fièvre	39°	38°	39°5	37°8	39°
	Hépatomég.	++	+	±	++	++
	Hypocinésie	++	+	0	+++	++
	Surélévat. Δ	++	+	0	++	++
	Sinus	Comblé		Libre	Comblé	Emoussé
SCHEMA RADIOLOGIQUE						Voussure sur le profil
TTMENT	Emétine	+		+	+	+
	Antibiotiq.	Terramycine		Terramycine	Chloromyc.	Chloromyc.

S. BIOLOGIQ.	V.S. J-10	67/108	[illegible]			64/86
	VS J-5	81/100	44/82	L'abcès est perçu		
	VS J-1		50/91	nettement à la	42/76	50/60
	Hm. J-10		12.000	palpation	9.500	
	Hm J-5	17.000	11.000			31.000 90%
	Hm J-1	15.000	12.000 76%		9.500 73%	23.000 80%
VOIE D'ABORD.		Lap. Méd.	Lap. Méd.	Lap Méd	Lap. Méd.	Lap. Médiane creuse le Δφ
SCHEMA OPERATOIRE DES LESIONS		encapsulé	Cicatriciel Calcifié	30 40 Ulcératifs Anthrax	300 enkysté	Ulcératifs Anthrax
V. DRAINAGE		Abdominal		Abdominal	Abdominal	Abdominal
PUS	Couleur	jaune vert		vert	vert	chamois
	Consistance	lié		lié	bien lié - épais.	mal lié
	Germes	Amibe		Amibe	0	0
SUIT. OPER.	VS/HEMOGRAM. J+5			100/140		69/118 21.000
	J+10		40/72 11.000	11.000	64/88 11.500	51/96
	J+15		33/60 9.000	8/13 9.000	42/70 9.500	40/60 9.000
	J+20	13/21	16/24 9.000		30/48 9.000	16/31 9.000
RESULTATS		Guérison. 20e jour	Guérison 20e jour	Guérison très rapide	Guérison 30e jour	Guérison 30e jour.

NOM NATIONALITE AGE	RAU. Paul Français 34 ans (71)	ROU. André Français (72)	SAR. René Français 21 ans (73)	SCHA. Eberhardt Allemand 21 ans (74)	SCHA. Paul Français 22 ans (75)
ANTECEDENTS — Immédiats	Dys. amib.	Dys. amib.	Dys. aiguë 1 mois	0	Dys. aiguë
ANTECEDENTS — Lointains	0	0	0	Dys. aiguë	Dys. aiguë
ANTECEDENTS — Selles	Amibe	Amibe.	Kyste	Amibe	Amibe
DEBUT	Douleur vésiculaire	Douleur vésiculaire	Dys. aiguë. Hépatalgie	Hépatalgie.	Dys. Hépatalgie progressive
CLINIQUE — Douleur	Vésiculaire.	Vésiculaire vive	8e E/C. moyen	Sous costale.	Bretelle
CLINIQUE — Fièvre	39°	39°	38°-39°	39°-40°	39°-40°
CLINIQUE — Hépatomég	+	+	+ + +	+	+ +
CLINIQUE — Hypocinésie	0	+	+ +	0	+ +
CLINIQUE — Surélevat. Δφ	0	+	+ +	+	+ +
CLINIQUE — Sinus	Libre.	Libre	Comblé	Libre	Comblé
SCHEMA RADIOLOGIQUE					
TTME — Emétine	+	+	+	+	+
TTME — Antibiotiq.	Terramyc.	Chloromyc.	Streptomycine	Terramycine	Chloromyc.

BIOLOGIQ.	VS J-5	36/60	30/60	112/133	76/103	
	VS J-1	60/80	60/80	115/139	83/115	115/154
	Hm J-10	11.000 85%			15.000	
	Hm J-5		14.000	17.000 89%	16.000	
	Hm J-1	16.000 92%	16.000	20.000 87%	16.000	21.000 92%
VOIE D'ABORD		Lap. méd.	Lap. méd.	Lap. méd.	Lap. méd	Lap. méd.
SCHEMA OPERATOIRE DES LESIONS		encapsulés	enkystés	300 encapsulés	30 30 enkystés	100 enkysté
DRAINAGE		Abdominal	Abdominal	Abdominal	Abdominal	Abdominal
PUS	Couleur	jaune vert	jaune vert	chocolat	jaune clair	jaune
	Consistance	épais	fié	mal fié	fongosités	fié
	Germes	0	0	0	0	0
SUIT. OPER.	VS / HEMOGRAM. J+5	56/72	51/93	103/123 16.000	84/116	98/121
	J+10	29/41	43/58 12.000	48/71 12.000	61/92	41/58 12.000
	J+15	15/27	15/27		44/68	
	J+20	4/7 9.000	11/20 9.000	12/19 9.500	30/46	7/13 8.000
RESULTATS		Guérison 20e jour	Guérison	Guérison	Guérison 25e jour	Guérison 20e jour.

NOM NATIONALITE AGE	SCHLO. Frédérik Allemand 24 ans (76)	SCHO Manfred Allemand 25 ans (77)	SEG Roger Français 20 ans (78)	SENG M. Chinois 38 ans (79)	SOL. Arno Polonais 24 ans (80)
ANTECEDTS — Immédiats	Diarrhée	Dys. ch. Abcès du foie	0	0	0
ANTECEDTS — Lointains.	Dys aiguë x 2 fois	Dys chronique	0	Dys. chronique	Hépatite ?
ANTECEDTS — Selles.	Amibe	Kyste		Kyste	0
DEBUT	Douleur flanc droit	Reprise douleur après hépatotomie	Nausées - Péritonisme. Hépatalgie.	Synd. aigu épigastriq.	Hépatalgie progress.
CLINIQUE — Douleur	Lombaire - flanc. spontanée et provoquée	8e EIC.	aiguë hypochond	Epigastrique	8e EIC - atroce
CLINIQUE — Fièvre	40°	39°	39°5	39°5	40°
CLINIQUE — Hépatomég.	+	+	+ +	+	+ + +
CLINIQUE — Hypocinésie	0	+	+ +	0	+ +
CLINIQUE — Surélévat. Dp	+	+	+	0	+ +
CLINIQUE — Sinus.	Libre	Comblé	Libre	Libre	Libre
SCHEMA RADIOLOGIQUE					
TT MEDT — Emétine	Intervention	Toxicité			+
TT MEDT — Antibiotiq	immédiate	Terramycine	Urgence	Urgence	Chloromyc.

BIOLOGIQ.	VS J-5	57/94	76/84			
	VS J-1	65/105		45/90		42/64
	Hm. J-10		13.000			
	Hm. J-5	10.000	13.000			
	Hm J-1	9.000 72%		15.000 82%	17.000 92%	20.000 72%
VOIE D'ABORD		Lap. méd.	Thoracotomie		Lap. méd.	Lap. méd
SCHEMA OPERATOIRE DES LESIONS		100 ulcératif	enkysté fongueux	3 ulcératifs 4 anthrax	perforé ulcératif	perforé et bouché 60 ulcératif
DRAINAGE		Abdominal.	Thoracique	Abdominal.	Abdominal	Abdominal
PUS	Couleur	jaune vert	chamois	jaune		jaune vert
	Consistance	lié	bien lié	lié		bien lié
	Germes	0	+	0	0	0
SUIT. OPERAT.	VS J+5	78/108	64/80 12.000	74/112	51/70	67/111
	HEMOGRAM. J+10		55/69 12.000	37/90 14.000	34/46	42/69
	J+15	51/86 11.000	24/31 9.000		8/18	18/41 11.000
	J+20	12/21 8.000	21/39 9.000	24/37 10.000	6/19	9/20 8.000
RESULTATS.		Guérison 25e jour	Guérison	Synd. péritonéal avec subictère pendant 4 jours Guérison 20e j.	Guérison 20e jour	Guérison 20e jour.

NOM NATIONALITE AGE	SON V. Cambodgien 23 ans (81)	STALL. Danois 22 ans (82)	STAN. Franz Allemand 24 ans (83)	STAR. Jacob Hollandais 21 ans (84)	STAR. Jacob Hollandais 21 ans (85)
ANTECEDTS Immédiats	?	Diarrhée	Diarrhée	0	Abcès foie opéré 12 jours avant
ANTECEDTS Lointains	Dys. chronique	0	0	Dys. amib.	Dysenterie
ANTECEDTS Selles	0	Amibe	Amibe	0	0
DEBUT	Hépatalgie très fruste	Algie thorac. droite	Hépatalgie	Synd. aigu épigastriq	Reprise thermique et douloureuse
CLINIQUE Douleur	Vague	Bretelle	9e EIC	Epigastrique	Axillaire
CLINIQUE Fièvre	38°	39°	39°	39°	39°
CLINIQUE Hepatomég.	++	+	++	++	++
CLINIQUE Hypocinesie	0	++	+	0	++
CLINIQUE Surélevat. Dp.	++	++	+	++	++
CLINIQUE Sinus	Libre	Libre	Libre	Libre	Comblé
SCHEMA RADIOLOGIQUE					
TT Emétine	+	+	+		+
TT Antibiotiq.		chloromyc.	Chloromyc.	Urgenee.	Iogol

BIOLOGIQ.	VS J-5	82/120	38/64	81/98		25/45
	VS J-1	89/115	82/120	95/115	82/136	65/120
	Hm J-10			12.000 78%		10.000
	Hm J-5	9.000	14.000 79%	13.000 81%		15.000
	Hm J-1	9.000 75%	16.000	10.000 76%	16.000 84%	15.000 84%
VOIE D'ABORD		Lap. méd.	Lap. méd.	Lap. méd.	Lap. méd.	Lap. méd.
SCHEMA OPERATOIRE DES LESIONS		enkysté	40 20 encapsulés	cloutage cortical	bourbillon. fongueux 5	perforé ulcératif
DRAINAGE		Abdominal	Abdominal	Abdominal	Abdominal	Abdominal
PUS	Couleur	jaune vert	jaune	Chocolat	jaune carotte et j. vert	chocolat
	Consistance	lié	épais	Très liquide	épais - bourbillonneux	mal lié
	Germes.	0	0	0	0	
SUIT. OPERAT.	VS J+5	59/76 10.000	51/70	35/80	24/56	49/67
	HEMOGRAM. J+10		42/76		5/20	43/66
	J+15	28/41	21/28	20/40 9.000	25/45	7/30
	J+20	13/31 7.000	9/21 10.000	11/21 7.500	65/120	7/12 9.500
RESULTATS		Guérison 40e j. petite fistule	Guérison 20e jour	Guérison 20e jour	Nouvel abcès au 12e jour	Guérison 30e jour.

NOM NATIONALITE AGE		STRE. Richard Allemand 23 ans (86)	TACH R. Cambodgien (87)	TAL. Amedon Sénégalais 24 ans (88)	TANG P. Chinois 42 ans (89)	TANG S. Chinois 32 ans (90)
ANTECEDts	Immédiats		Dys. subaigue	Dysenterie ?	0	Dys amib
	Lointains	Dys. aiguë	Imprécis	0	Dys. amibienne	Dys ami?
	Selles	0	Amibe.	0	Kysto	0
DEBUT		Hépatoméq. doul?		Hépatalgie	Hépatalgie - Doul? épigastrique	Synd. aigu. Hypoch.
CLINIQUE	Douleur	Spontanée. base thorax.	Defense hypoch.	Douleur diffuse.	Epigastrique	Hypochondre
	Fièvre	39°		39°	39°	39°5
	Hépatoméq.	+ + +	Opéré d'urgence	+ +	0	+ +
	Hypocinésie	+ +	Réaction péritoné-	+	0	+
	Surélevat. Δφ	+ +	-ale	+	0	+
	Sinus	Emoussé		Libre	Libre	Libre
SCHEMA RADIOLOGIQUE						
Tt M	Emétine	+	+	+	Opéré	+
	Antibiotic	Chloromyc	Terramycine	Chloromyc.		

BIOLOGIQ.	VS J-6					
	VS J-1	100/125	77/182	116/142	117/143	99/117
	Hm J-10					
	Hm J-5					
	Hm J-1	16.000 72%	18.000 84%	16.000 78%	17.000 85%	18.000
VOIE D'ABORD		Lap. méd.	Lap. méd.	Lap. méd.	Lap. méd.	Lap méd
SCHEMA OPERATOIRE DES LESIONS		ulcératifs	40 40 30 ulcératifs	ulcératifs	ulcératif	ulcératifs ↑perforé
DRAINAGE		Abdominal	Abdominal	Abdominal	Abdominal	Abdominal
PUS	Couleur	chocolat	chocolat	jaune	jaune	chocolat
	Consistance	non lié	non lié	mal lié	lié	mal lié
	Germes.	Amibe	0	0	0	0
SUIT. OPERAT.	VS / H J+5	83/115	110/143 21.000		72/115	82/112 12.000
	EHD J+10			14/24 11.000	37/52	65/131
	GRAM. J+15	32/51	21/46 12.000	12/24 11.000	15/23	32/46
	J+20	7/16	11/17 9.000	8/15 9.000		6/9
RESULTATS.		Guérison 20e jour	Guérison 20e jour	Guérison	Guérison 25e jour	Guérison 20e jour.

NOM NATIONALITE AGE	THO. Andréas Allemand 22 ans (91)	TRAN VAN L. Vietnamien 22 ans (92)	TU L. Cambodgien (93)	VAI. Jean Français 24 ans (94)	VAC. Charles Français 23 ans. (95)
ANTECEDTS Immédiats	0	Diarrhée	Myosite Gd Dorsal	0	0
ANTECEDTS Lointains	0	Dysenterie	Hal précisé	0	0
ANTECEDTS Selles	0	Kyste		0	Kyste
Début	Douleur scapulaire	Hépatalgie progres. Hoquet		Hépatomégalie doul.eu	Hépatalgie fébrile
CLINIQUE Douleur	Scapulaire vive	Bretelle	Creux épig. très vive	Diffuse	9e EIC. antérieur
CLINIQUE Fièvre	40°	39°	39°	38°	39°
CLINIQUE Hépatomég.	+	+ +		+ +	+ +
CLINIQUE Hypocinésie	0	+ + +		+	+ + +
CLINIQUE Surélévat. Δφ	0	+ + +		+	+ + +
CLINIQUE Sinus	Libre	Comblé		Libre	Comblé
SCHEMA RADIOLOGIQUE					
TT MED Emétine	0	+		+	+
TT MED Antibiotiq.	0	Chloromye		Chloromye	Chloromye

BIOLOGIQ.	VS J-5		39/56		65/87	
	VS J-1	90/121	81/132	60/95	87/112	112/136
	Hm J-10		13.000		14.000 79%	
	Hm. J-5		13.000 86%			
	Hm J-1	9.800	14.000	16.000 80%	17.000 80%	16.000
V. D'ABORD		Lap. méd.	Lap. méd	Lap. méd.	Lap. méd	Lap méd.
SCHEMA OPERATOIRE DES LESIONS		200 ulcératif.	80 encapsulé	ulcératifs	50 30 20 50 30 ulcératifs	50 ulcératif
DRAINAGE		Abdominal	Thoracique	Abdominal	Abdominal	Thoracique
PUS	Couleur	chocolat	jaune	jaune vert	jaune vert	chocolat
	Consistance	mal lié	lié	épais	bien lié	mal lié
	Germes	0	0		0	0
SUIT. OPER.	VS J+5	87/112				101/128 13.000
	HEMOGRAM. J+10	65/181	44/71		31/74 11.000	34/57 10.000
	J+15		20/30		37/58	
	J+20	13/30	7/16 11.000		20/27 9.000	7/16 9.000
RESULTATS		Guérison. 20e jour	Guérison 30e jour	Guérison	Guérison	Guérison 20e jour

NOM NATIONALITE AGE		VAN VEL. Hollandais 24 ans (96)	VER. Joseph Français 32 ans (97)	VIL. Bernard Français 24 ans (98)	WALL. Autrichien 23 ans (99)	WOL. Hubert Allemand 24 ans (100)
ANTECEDts	Immédiats	0	Dys aigue	0	Dys. aigue	Dys aigue
	Lointains	Dys. chronique	0	Dys. aigue 2 mois	0	0
	Selles	Kyste	Amibe	Kyste	Amibe	Amibe
DEBUT		Bretelle et Hoquet	Dys. Hépatalgie		Dys. Hépatalgie	Hépatalgie progres.
CLINIQUE	Douleur	Bretelle	Sous costale	Hépatalgie brutale	8e EIC moyen Axillaire	Diffuse
	Fièvre	39°	39°	39°	39°	39°
	Hépatomég.	+	+	+ +	+ +	+ +
	Hypocinésie	+	+	+ +	+ +	+ +
	Surélevat. Δ	0	±	+ +	+ +	+ +
	Sinus	Libre	Libre	Libre	Emoussé	Comblé
SCHEMA RADIOLOGIQUE						
Ts M	Emétine		+	+	+	+

BIOLOGIQ.	VS J-5		88/111	67/85	82/130	67/85
	VS J-1		112/129	82/111	101/131	82/111
	Hm J-10			15.000		15.000
	Hm J-5		14.000	12.000 84%		12.000 84%
	Hm J-1	18.000 82%	15.000	14.000 87%	20.000 80%	14.000 87%
VOIE D'ABORD		Lap méd.	Lap. méd.	Lap. méd.	Lap. méd.	Lap. méd.
SCHEMA OPERATOIRE DES LESIONS		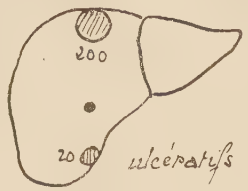	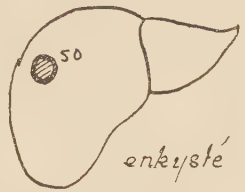	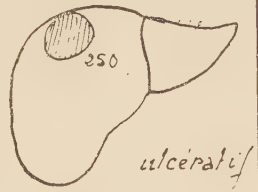	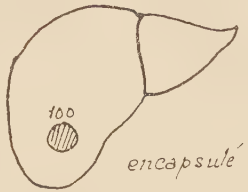	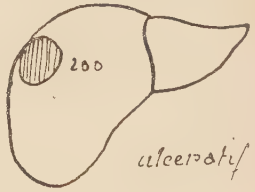
DRAINAGE		Abdominal	Abdominal	Abdominal	Abdominal	Thoracique
PUS	Couleur	chocolat	jaune vert	jaune vert	jaune	jaune vert
	Consistance	mal lié	bien lié	lié	lié	lié
	Germes	0	0	0	0	0
SUIT. OPERAT.	VS/H J+5	61/98	15/79 14.000	95/112	67/89	85/118 13.000
	E, M J+10	37/54	33/41 11.000	47/64 11.000		
	O G R J+15	11/27	7/14 8.000		23/36	34/49 11.500
	A M. J+20	4/12 9.000		13/20 9.000	8/15 10.000	11/17 9.000
RESULTATS		Guérison 20e jour	Guérison 20e jour	Guérison 20e jour	Guérison	Guérison 25e jour

CHAPITRE III

Etude clinique de la période pré-opératoire

A. — PRÉSENTATION DES MALADES ET DE LEURS ANTÉCÉDENTS

a) ORIGINE

La plupart des malades faisaient partie du Corps expéditionnaire d'Extrême-Orient. La majorité d'entre eux étaient de race blanche. Sur les 100 cas ici rapportés, nous avons :

— 70 Européens ;
— 23 Asiatiques (Cambodgiens, Chinois, Vietnamiens);
— 1 Sénégalais ;
— 5 Arabes ;
— 1 Métis (demi-Français, demi Nord-Africain).

b) AGE

Il s'agit en outre d'un groupe de sujets très homogène du point de vue de l'âge : l'âge moyen était de vingt-huit ans, le plus âgé avait quarante-six ans et le plus jeune vingt ans.

Nous n'avons rapporté aucun cas d'abcès chez les femmes, bien qu'elles servissent dans le Corps expéditionnaire en proportion non négligeable.

Nous voulons, par ces quelques chiffres, faire une présentation générale de nos sujets, sans chercher à en déduire la fréquence d'atteinte de telle ou telle race, à un âge particulier. OSCHNER et DEBAKEY,

très soucieux de statistiques, disent en effet qu'il n'y a pas de prédilection raciale de l'amibiase, mais qu'il y a atteinte élective des hommes (95,3 %), surtout entre trente et cinquante ans. Mais CASANOVA, tout en formulant les mêmes opinions sur l'âge, pense que les hommes et les femmes peuvent être atteints indifféremment et que les proportions d'atteinte de chaque sexe tendent à s'égaliser chez les autochtones.

c) DUREE DE SEJOUR EN EXTREME-ORIENT

Nous avons pu préciser 43 fois la durée de séjour en pays endémique :

— 13 fois les malades avaient effectué plus d'un séjour en deux ans en E.O. :
  — 11 fois : 2 séjours ;
  — 1 fois : 3 séjours ;
  — 1 fois : 4 séjours ;
— 1 fois le séjour avait été très prolongé ;
— 1 Européen était né en Indochine ;
— 7 fois les malades séjournaient depuis plus de deux ans en E.O. ;
— 19 fois le séjour avait duré de six mois à deux ans ;
— 2 malades avaient séjourné de moins de deux mois en Indochine. L'un venait de débarquer.

OBSERVATION N° 52 :

Le Bre... vient de débarquer en Extrême-Orient. Quarante-huit heures après son arrivée, entre à l'hôpital pour hépatalgie fébrile avec douleur à la partie postérieure du neuvième espace droit et hyperthermie à 40°.

Hépatomégalie clinique et radiologique avec sinus émoussé et forte hypocinésie.

La V.S. à 112-128 reste pratiquement inchangée par le traitement médical (émétine, pénicilline, streptomycine). Leucocytose à 14.000.

L'intervention (Docteur NADAUD), le 23 octobre 1954, permet de découvrir par la laparatomie médiane un abcès, de la grosseur d'une belle orange, situé sous la convexité du lobe droit. Pus vert-jaune, bien lié. Abcès à capsule fine.

Les signes subjectifs rétrocèdent rapidement ; le drainage abdominal par tube est retiré au quatrième jour.

Le malade quitte l'hôpital, en bon état, au vingtième jour avec une V.S. à 8-19.

L'atteinte amibienne semble donc prédominante chez les sujets vivant en zone endémique depuis au moins six mois.

d) ANTECEDENTS DES MALADES

Pour la plupart des malades, les antécédents étaient très bien connus puisqu'ils appartenaient au Corps expéditionnaire. Il s'agissait donc à priori des sujets robustes sans tares organiques. Chez quelques-uns, nous avons trouvé un certain degré d'alcoolisme.

1° ANTÉCÉDENTS LOINTAINS

Il faut faire une mention spéciale pour les antécédents amibiens. Nous avons noté :

— 43 fois, une dysenterie ;
— 6 fois, des diarrhées chroniques d'origine mal connue ;
— 10 fois, une hépatite.

2° ANTÉCÉDENTS IMMÉDIATS

— 37 fois, une dysenterie ;
— 16 fois, des diarrhées ;
— 13 fois, une hépatite ;
— 2 fois, un premier abcès du foie ;
— 1 fois, une dysenterie et une vomique ;
— 1 fois, une angine et une furonculose ;
— 1 fois, une myosite du muscle grand dorsal.

Parmi les 89 malades dont les antécédents ont été relevés, nous notons l'amibiase 87 fois : 63 fois, elle est affirmée par la présence d'amibes ou de kystes d'amibes dans les selles :

— 34 fois, l'examen a révélé des amibes végétatives ;
— 29 fois, l'examen a révélé des kystes d'amibes.

L'examen coprologique systématique a décelé des kystes d'amibes chez 3 malades ne présentant ni dysenterie ni diarrhée dans les antécédents.

Sur 63 cas où l'examen des selles confirma l'infestation amibienne, nous relevons :

— 39 amibiases aiguës coliques ;
— 16 amibiases coliques subaiguës ou chroniques ;
— 6 hépatites d'emblée ;
— 1 premier abcès du foie avec dysenterie chronique ;
— 1 diarrhée avec cachexie.

Vingt-quatre fois sur 87, nous n'avons pu apporter la preuve parasitologique chez des malades présentant : soit dans leur passé loin-

tain (11 fois sur 24), des dysenteries (9 cas), des hépatites (2 cas); soit dans leur passé immédiat (13 fois sur 24), des dysenteries (4 cas), des diarrhées chroniques (4 cas), une hépatite (4 cas), un premier abcès du foie (1 cas).

En résumé, sur les 100 cas rapportés, nous avons noté :

— des antécédents amibiens confirmés : 66 fois ;

— des antécédents amibiens suspects : 24 fois.

Les statistiques relevées par différents auteurs concernant ces antécédents dysentériques ne sont pas souvent concordantes. Ainsi LUDLOW notait 144 fois des amibes ou kystes sur 160 cas, soit 90 % ; GAIDE, 104 fois sur 130, soit 80 %. KARTULIS trouvait un pourcentage de 60 %. ZANCAROL, sur 444 cas, rapportait une fréquence de 60,81 % ; KELSCH et KIENER, 84 % sur 420 cas. HUARD n'observait que 43 fois sur 150 malades. Cette discordance de chiffres pourrait bien s'expliquer par le fait que certains auteurs attribuent le terme de « dysenterie » à des manifestations diarrhéiques plus ou moins définies.

L'existence, dans la plupart des cas, d'antécédents d'amibiase colique ou hépatique, entrera en ligne de compte dans notre décision opératoire, à côté des circonstances particulières dans lesquelles ont été amenés les malades.

e) CIRCONSTANCES AYANT CONDUIT CES MALADES A L'ADMISSION DANS LE SERVICE DE CHIRURGIE

Ce sont toujours les symptômes d'amibiase colique ou hépatique qui ont introduit les malades dans la chaîne d'évacuation sanitaire habituelle aux Armées : infirmerie, hôpital, service de médecine, service de chirurgie. Et la conduite à tenir dans ces cas, codifiée par l'autorité médicale supérieure, exige une forte présomption de la nature amibienne pour autoriser le transfert des malades de l'infirmerie à l'hôpital, puis la suspicion d'une abcédation, pour les diriger dans le service de chirurgie. Quelques cas échappent à cette canalisation : ceux des résidents permanents ou des autochtones qui ont été vus directement à l'hôpital ou en clinique.

Dans le service de médecine, une fois apportée la preuve de la nature amibienne de leur hépatite ou de leur colo-hépatite, ces malades ont été soumis à un traitement émétinien (sauf en période de toxicité), associé à l'administration d'un ou de deux antibiotiques majeurs. Généralement les associations employées furent les suivantes (Docteurs BESSEIGE et HOLLECKER) : émétine-chloramphénicol ou iogol-

terramycine. Quelques fois, l'auréomycine a été substituée au chloramphénicol.

L'effet de ce traitement fut contrôlé cliniquement par son action sur la douleur, l'hépatomégalie, la fièvre, le facies et les signes associés, et radiologiquement par la radioscopie et la radiographie de face et de profil. Enfin, on a tenu le plus grand compte de l'opinion de Blanc, Tauzin et Villa sur l'évolution de la V.S.H. au cours du traitement médical de l'hépatite.

Ainsi la plupart des cas entrant en chirurgie étaient fortement suspects d'abcédation et appartenaient au « groupe II » ou « groupe III » de ces auteurs, c'est-à-dire que chez eux :

— ou bien la V.S.H. n'avait pas régressé ;

— ou bien après une amélioration passagère elle se maintenait au-dessus de la normale ou s'accélérait à nouveau.

Chez d'autres, les signes cliniques, après avoir été influencés pendant un certain temps par le traitement médical, avaient repris d'intensité, généralement aux environs du huitième jour. Il est remarquable que c'est précisément à cette époque du traitement que l'on était amené à supprimer les antibiotiques soit parce que la dose administrée atteignait un chiffre considérable, soit parce que les malades présentaient déjà quelques signes d'intolérance (nausées, vomissements, etc.).

Dans d'autres cas, la suspicion de la suppuration intrahépatique était fondée sur l'apparition d'images radiologiques fortement évocatrices, ou même sur les signes cliniques simulant des perforations intra-abdominales, ou enfin sur le développement d'un tableau confus difficile à juger, devant lequel le médecin ne ressentait qu'incertitude et même inquiétude, et conseillait alors la surveillance chirurgicale près d'une équipe entraînée.

C'est pourquoi il restait à l'équipe chirurgicale une tâche diagnostique, car un bon pourcentage de malades évacués dans le service de chirurgie, pour surveillance, ne possédaient pas de diagnostic ferme. L'équipe chirurgicale, un peu plus désarmée en ce qui concerne les possibilités pharmacologiques déjà en gros épuisées, mais mise sur la voie par les arguments des médecins, s'employait par tous les moyens à mettre en évidence l'abcès : discussion des signes cliniques, prise en considération des signes de début, nouveaux examens radiologiques, pneumopéritoine, éventuellement splénoportographie, et poursuite de la surveillance biologique.

Malgré tout, il n'était pas constant que nous arrivions à la certitude de la présence d'abcès et surtout au diagnostic de siège et de localisation.

B. — ÉTUDE CLINIQUE

C'est quelque temps après une amibiase colique ou colo-hépatique qu'apparaissent le plus souvent les premiers signes pouvant amener au diagnostic d'abcédation. Dans l'étude purement clinique, il n'est pas possible de parler des symptômes différentiels. C'est plutôt l'apparition de tonalités nouvelles dans la symptomatologie de l'hépatite qui nous incite à rechercher l'abcès.

a) LA DOULEUR

En ce qui concerne nos 100 malades, la symptomatologie douloureuse se répartissait ainsi au moment de l'apparition de l'abcès :

1° Syndromes abdominaux aigus : 10 cas, dont :
- — 3 de l'hypochondre droit ;
- — 7 syndromes épigastriques.

2° Douleurs localisées particulièrement vives : 20 cas, dont :
- — 1 au niveau du septième espace intercostal ;
- — 6 au niveau du huitième espace intercostal ;
- — 4 au niveau du neuvième espace intercostal ;
- — 4 sous le rebord costal droit ;
- — 3 au creux épigastrique ;
- — 2 à la région vésiculaire.

3° Malheureusement, au moment de l'abcédation, les signes douloureux se résumaient le plus souvent à la souffrance classique de l'hypochondre, du flanc et de la base thoracique droite tout comme dans les hépatites les plus simples :
- — 27 cas avec douleur diffuse de l'hypochondre ;
- — 22 cas avec douleur diffuse de la base thoracique droite ;
- — 12 cas avec douleur en bretelle ;
- — 1 cas avec douleur au niveau du flanc droit.

La douleur revêtait parfois certains caractères particuliers, ou s'accompagnait de certains signes qui écartaient le simple diagnostic de l'hépatite et portaient à celui d'abcédation :
- — douleur avec ictère : 1 cas
- — douleur avec œdème pariétal : 3 cas
- — douleur avec vomique : 1 cas
- — douleur avec hoquet : 1 cas

Quoi qu'il en soit, les douleurs les plus impressionnantes ne sont pas constamment l'apanage de nécroses collectées, et l'évolution insidieuse et progressive de la douleur n'est pas forcément non plus le signe d'une hépatite simple.

La localisation étroite de la douleur n'est pas toujours superposable au siège de l'abcès. Dans les cas rapportés, elle correspond 14 fois au siège de l'abcès ; 6 fois la topographie de la collection ne répond pas à celle présumée par le siège du point douloureux exquis.

Le type et le siège de la douleur peuvent dans certains cas induire à des erreurs diagnostiques : les douleurs épigastriques qui peuvent en imposer pour une perforation d'ulcus gastrique dans le cas où elles apparaissent brutalement ; certaines douleurs peuvent simuler des crises cholécystiques.

Observation n° 41 :

John... Antoine, trente et un ans. Syndrome abdominal de la région sous-hépatique droite, caractérisé par un plastron de cette région, un subictère, une température à 36°, un point douloureux au niveau de la partie distale de la onzième côte, ébranlement en masse indolore.

Légère hépatomégalie, légère hypocinésie, sinus émoussé et accrochage paracardiaque.

V.S. des dix jours précédant l'intervention : 71/115 - 62/81 - 61/84.

Leucocytose : 12.000 (73 %).

On envisage deux diagnostics : cholécystite aiguë et péricholécystite ou abcès du foie postéro-externe comprimant les voies biliaires.

Intervention le 2 juin 1955 après dix jours de traitement médical. Opérateur : Docteur Touzé. Protocole résumé : laparatomie médiane sus-ombilicale qui conduit sur une poche grosse comme une pomme, immédiatement à droite de la vésicule biliaire, adhérant au côlon. Dans la tentative de clivage du côlon, l'abcès s'ouvre et donne issue à du pus chocolat clair.

Drainage externe par tube.

V.S. post-opératoire : 7/13 au vingtième jour (voir tableaux pour les valeurs intermédiaires).

Huard et Meyer May ont codifié les principales localisations de la douleur et montré qu'elles ne sont pas absolument fidèles. « La palpation unidigitale, appliquée à la recherche des points douloureux fixes, à laquelle les classiques accordaient une valeur considérable, et qu'ils tenaient pour caractéristique de la nécrose collectée, s'est révélée fructueuse dans les quelques cas d'abcès superficiels en contact intime avec la paroi de l'hypochondre. Dans d'autres cas, cette recherche, si minutieuse soit-elle, ne décèle rien du tout ou ne révèle que des points imprécis pouvant induire à de fausses localisations. »

La douleur peut être absente, soit qu'elle n'ait jamais existé, soit qu'elle ait disparu au cours de la phase médicale du traitement ; dans ce dernier cas, l'abcès évolue traîtreusement.

OBSERVATION N° 35 :

Guil... André, Italien de trente-quatre ans. Vient de séjourner quatre années ininterrompues en Indochine. Antécédents dysentériques aigus dans les années précédentes (juillet 1954).

Est entré en médecine pour ictère avec signes d'hépatite.

Le traitement médical (émétine, iogol) a provoqué une légère baisse de la température, mais une disparition quasi totale de la douleur qui au début était vive.

Il est transéaté dans le deuxième service de chirurgie de l'hôpital Roques de Saïgon, parce que les signes biologiques ne s'amendent pas et parce que la température demeure stationnaire autour de 38°5.

A l'examen : hépatomégalie confirmée par la radioscopie qui montre une exagération de la courbure de l'hémicoupole droite à sa partie interne.

L'ictère et la douleur ont disparu. Le malade est capable de se soulever sur la plante des pieds et de se laisser retomber lourdement sur les talons sans manifester de douleur.

V.S. dans les dix jours pré-opératoires : 84/113 - 98/130 - 114/133.

Leucocytose pendant la même période : 13.000 - 13.000 - 15.000 (76 %).

Le 17 juin 1955, intervention décidée sur les signes radiologiques et biologiques (Docteur TOUZÉ).

Protocole résumé : laparatomie et exploration selon la technique habituelle. Un abcès, de la grosseur d'une mandarine, enkysté, contenant un pus jaune épais.

Drainage abdominal par mèche suivant la ligne d'insertion hépatique du ligament falciforme.

Sédimentation à 13/28 au vingtième jour, post-opératoire (voir tableau pour les valeurs intermédiaires).

Le signe de la bretelle, s'il n'est pas forcément un signe d'abcédation, est parfois un bon signe de localisation au sommet hépatique. Dans ce cas, la douleur atteint en arrière la pointe de l'omoplate, alors qu'en avant elle chemine le long de la ligne mamelonnaire jusqu'à l'épaule, réalisant cette curieuse sensation de « bretelle trop serrée » de BERTRAND et FONTAN.

OBSERVATION N° 91 :

Tho... Andréas, vingt-deux ans, de nationalité allemande, ne présente aucun antécédent amibien notable. Il est entré dans le service de médecine pour douleur aiguë scapulaire et hyperthermie, douleur exacerbée par la percussion de la glande hépatique.

Foie légèrement hypertrophié, non douloureux spontanément. Pas de localisation douloureuse au niveau du gril costal. Légère déformation de la coupole diaphragmatique droite à son sommet. Sinus libre.

Le malade est amené en chirurgie car la douleur scapulaire est particulièrement intense.

V.S. : 90/121.

Leucocytose : 8.000.

On intervient avec le diagnostic d'abcès du sommet du lobe droit, diagnostic basé sur la localisation scapulaire de la douleur spontanée et provoquée sur le chiffre de la sédimentation.

Intervention (Docteur Touzé) le 5 février 1955.

Protocole résumé : laparatomie médiane sus-ombilicale. La palpation et la ponction révèlent : un abcès bilobé du sommet du lobe droit, près du ligament falciforme.

Trois petits abcès corticaux de la grosseur d'une cerise.

Tous ces abcès qui contiennent du pus chocolat sont drainés par mèche.

Suites opératoires très simples.

V.S. : 6/13 au vingtième jour post-opératoire.

Enfin la recherche la plus précise de la douleur renseigne peu sur la multiplicité. Une seule fois, la localisation de la douleur à l'épigastre et au neuvième espace intercostal correspondait au siège de 4 abcès, 3 dans le lobe droit et 1 dans le lobe gauche (*obs.* Le Van T...); 45 autres fois, quand des abcès multiples ont été décelés à l'exploration chirurgicale, le siège de la douleur n'avait en aucun cas pu faire suspecter le nombre des abcès.

b) LA FIEVRE

L'amibiase hépatique est toujours fébrile. Le mode de début et l'évolution de la fièvre sont cependant variables.

Au cours des hépatites abcédées, il est classique de noter de grandes oscillations thermiques, mais ce n'est pas la règle. Une fièvre discrète peut être le fait d'un abcès profond qui, méconnu, pourra évoluer vers de graves complications, alors que des fièvres hectiques accompagnées de sueurs profuses se rencontrent dans l'hépatite simple et dans les petits abcès superficiels.

La fièvre était notable dans 79 cas :

— 13 cas avec 40° ;
— 55 cas avec 39° ;
— 11 cas avec 38°5.

Dans 21 cas, elle était fort discrète. HUARD et MEYER MAY ne l'ont observée que 74 fois sur 150, soit 50 % environ.

OBSERVATION N° 19 :

Dja... Mohamed, trente-quatre ans. Il est impossible d'obtenir des renseignements valables sur le passé de ce malade qui entre à l'hôpital Roques, venant directement de l'infirmerie de son unité, pratiquement apyrétique, mais porteur d'une hépatomégalie et souffrant de pesanteur de l'hypochondre.

Examen : hépatomégalie, douleur à l'ébranlement, pas de point douloureux électif thoracique. Douleur à la pression du bord inférieur du foie.

V.S. : 87/133.

Globules blancs : 16.000.

Température : 37°5.

Radioscopie : ombre appendue du lobe droit.

L'intervention est décidée. On pense à un abcès donnant l'image appendue et la douleur de la partie basse et interne de l'hypochondre.

Intervention le 5 août 1955 (Docteur TOUZÉ).

Après la laparatomie médiane sus-ombilicale, on découvre un abcès bas situé de la partie la plus interne du lobe droit, correspondant à l'image bas située, et un abcès cortical du sommet hépatique.

Ces abcès sont enkystés et contiennent du pus vert.

Drainage par mèche.

Régression rapide des signes douloureux en trois jours et sortie au vingtième jour avec une sédimentation à 9/20.

Sans importance si elle est isolée, elle prend une forte valeur indicative lorsqu'elle s'associe à la douleur et aux signes radiologiques.

Mais dans le milieu où ont été observés ces malades, le paludisme et ses manifestations thermiques étaient des causes d'erreur. D'où une forte diminution de la valeur de ce signe que l'on peut retrouver comme essentiel dans d'autres affections. La fièvre n'a, bien entendu, aucune valeur dans le diagnostic de la localisation.

Elle n'a non plus aucune valeur pour déceler la multiplicité de foyers de nécrose ; c'est du moins ce qui ressort de notre statistique.

c) L'HEPATOMEGALIE

Elle peut être difficile à déceler cliniquement, surtout aux premiers examens gênés souvent par la contracture abdominale et la réaction antalgique du malade. Cependant la palpation douce peut révéler un débordement de quelques travers de doigt. La percussion peut délimiter le pôle supérieur de la glande.

L'hépatomégalie est constante pour Bourde. Huard et Meyer May l'ont décelée 48 fois sur 150. Personnellement, nous l'avons retrouvée dans 91 cas sur 100.

— 5 cas :	++++	exceptionnelle
— 19 cas :	+++	très forte
— 44 cas :	++	forte
— 23 cas :	+	discrète

++++ indique un foie qui déborde l'épine iliaque antéro-supérieure de un à plusieurs travers de doigt.

+++ correspond à un foie qui atteint l'épine iliaque antéro-supérieure.

++ indique un bord inférieur à peu près à mi-chemin entre l'épine iliaque et les fausses-côtes.

+ indique un foie dont le bord inférieur dépasse légèrement le gril costal, fait une saillie anormale dans le creux épigastrique ou dont le pôle supérieur s'élève au-dessus de sa limite normale.

Nous n'insistons pas sur les signes accessoires rarement présents tels que l'ictère, la toux, la dyspnée, les transpirations abondantes dont la plupart, loin de nous aider, contribuent davantage à nous égarer. Cependant quelques-uns de ces signes pourraient avoir une certaine valeur d'orientation dans le diagnostic de la topographie des abcès. Le hoquet peut parfois renseigner sur la localisation apicale quoiqu'il puisse être réflexe (à point de départ péritonéal). L'ictère, lorsqu'il est franc et prolongé, pourrait être lié à une compression biliaire par l'abcès, mais ce mécanisme est rare (Lamotte). Il pourrait être en relation avec une déficience parenchymateuse en règle très discrète.

C. — ÉTUDE DES SIGNES FOURNIS PAR DES EXAMENS SPÉCIAUX ET DE LEUR VALEUR EN MATIÈRE DIAGNOSTIQUE

a) EN MATIERE D'ABCEDATION

La radiologie

Il est actuellement très classique, et tous les auteurs s'accordent sur ce point (Huard et Meyer May, Blanc et Siguier, Pellegrino et autres) d'étudier les différentes modifications radiologiques de

l'image hépatique au cours des abcès du foie. Nous avons vu son utilité dans l'appréciation de l'hépatomégalie, par la recherche de l'élévation de l'hémicoupole droite, l'hypocinésie du diaphragme et autres signes. Plus encore, elle permet parfois la mise en évidence de la nature inflammatoire de l'hépatomégalie, par des signes de réaction pleuro-parenchymateuse sus-jacente.

Nous préférons la radioscopie à la radiographie, car elle permet mieux d'affirmer des rigidités ou des fixités relatives du diaphragme. Elle peut être fréquente, même quotidienne et d'interprétation instantanée. Cependant, nous ne négligeons pas la radiographie qui donne toujours des renseignements complémentaires et permet la fixation des images difficiles à dissocier par une vue instantanée. Elle facilite dans la suite des comparaisons plus objectives au cours de l'évolution.

Il ne fait aucun doute que certains signes sont parfaitement révélateurs : l'image en brioche d'un abcès cortical par exemple, le contour inférieur du lobe droit visible présentant l'ombre d'une image appendue, la grosse hypertrophie anormale du lobe gauche très caractéristique. Et nous avons observé :

— 7 fois, l'image appendue ;

— 2 fois, l'image en coucher de soleil ;

— 1 fois, l'image en brioche ;

— 1 fois, l'image d'accrochage paracardiaque ;

— 3 fois, l'hypertrophie anormale du lobe gauche ;

— 3 fois, l'hypertrophie localisée à la partie inféro-externe de la glande ;

— 1 fois, la voussure hépatique localisée au dôme vue de profil.

Soit 18 fois une image d'abcédation évidente.

D'autres fois, des aspects moins nets de ces déformations majeures, associées à des symptômes indirects, mais assez fidèles comme l'immobilité diaphragmatique, la surélévation du diaphragme et le comblement ou l'émoussement de sinus, peuvent apporter la confirmation.

Sur 98 examens pratiqués, nous avons noté :

- 80 hypocinésies localisées au diaphragme droit, soit 81 %, chiffrables ainsi selon leur importance :

— 23 cas : +
— 36 cas : ++
— 19 cas : +++
— 2 cas : ++++

+ immobilité subnormale de l'hémidiaphragme droit, avec différence d'amplitude difficile à apprécier, ou simplement une hypocinésie localisée à une portion de cet hémidiaphragme.

++ immobilité relative.

+++ immobilité nette.

++++ immobilité absolue

- 82 surélévations de cet hémidiaphragme, soit 83 %, chiffrables ainsi selon leur importance :

— 30 cas : +
— 36 cas : ++
— 14 cas : +++
— 2 cas : ++++

+ surélévation discrète, difficile à apprécier et pouvant donner lieu à discussion.

++++ surélévation de 6 cm environ par rapport à l'hémicoupole gauche.

++ } surélévations intermédiaires.
+++

- 49 fermetures partielles ou totales du sinus, soit 50 %, dont :

— 10 émoussements
— 39 comblements

La fréquence proportionnelle de chaque signe montre que la surélévation et l'hypocinésie de l'hémidiaphragme droit sont plus constamment observées que la réaction pleurale.

Il ressort de cette étude que, dans 50 cas, les signes radiologiques étaient au complet, soit dans 51 % des cas.

Observation n° 39 :

Houng L..., Chinois de trente ans, dysentérique chronique ayant souffert récemment de diarrhées rebelles aux thérapeutiques habituelles, et porteur de kystes d'amibe.

Il vient consulter pour douleur en bretelle et fièvre (39°).

On note une forte hépatomégalie douloureuse à l'ébranlement. La V.S. est à 103/143 et baisse peu sous l'influence du traitement médical à base d'émétine et de terramycine. La leucocytose est à 17.000.

Tous les signes radiologiques de l'abcédation sont présents : l'hypocinésie, l'hépatomégalie et la surélévation sont notables, même à gauche ; on décèle une certaine surélévation de l'hémicoupole à sa partie interne.

On intervient pour abcédation des deux lobes.

Intervention le 12 août 1956 (Docteur Touzé) :

Protocole résumé : laparatomie médiane sus-ombilicale. Abcès encapsulé du lobe gauche au niveau du bord antérieur. Abcès encapsulé du lobe droit vers le sommet. Le pus de ces abcès est vert, bien lié. Leur capacité respective est de 30 et 40 cm^3 environ.

Drainage par mèches.

Guérison rapide. V.S. à 12/27 au vingtième jour.

Par ailleurs, nous avons compté :

— 35 fois, la présence d'au moins deux signes radiologiques ;
— 8 fois, la présence d'un seul signe ;
— 5 fois, l'absence complète de signes radiologiques.

Si souvent ces signes radiologiques correspondent à des abcès, ils n'en sont pas du tout pathognomoniques. Et certaines fois, des abcès importants ne sont objectivés que par une simple hépatomégalie, qui peut être aussi bien la traduction d'une hépatite, surtout lorsque ces abcès sont profonds. A part ces difficultés, il nous faut savoir que certaines anomalies de la structure du diaphragme (dysplasies diaphragmatiques) peuvent être à l'origine d'erreurs. Et on a été entraîné dans deux cas à intervenir sur une image typique en « coucher de soleil », alors que le malade ne présentait pas d'abcès.

Les signes biologiques

1° *La numération leucocytaire :*

La numération leucocytaire est un bon signe, à condition qu'il s'agisse bien d'une affection hépatique. Dans l'amibiase hépatique, la proportion des globules blancs peut être importante ou modérée. Blanc notait 12.000 à 30.000 G.B. en moyenne avec une polynucléose neutrophile à 75-80 %. Pour Huard, la leucocytose moyenne est entre 10.000 et 16.000 dans 50 % des cas, et 8.000 et 10.000 dans 50 %.

Nous avons observé des chiffres presque identiques. Sur 98 examens pratiqués :

— 6 fois, soit 6 %, la leucocytose était inférieure à 10.000 (le minimum était de 8.000);

— 57 fois, soit 58 %, elle était comprise entre 11.000 et 15.000 ;

— 31 fois, soit 32 %, elle était comprise entre 16.000 et 20.000 ;

— 4 fois, soit 4 %, elle était supérieure à 20.000 (le chiffre maximum observé : 31.000).

Le pourcentage de polynucléaires fut recherché :

— 6 fois, soit 9 %, il était entre 71 et 75 % ;

— 24 fois, soit 36 %, il était entre 76 et 80 % ;

— 33 fois, soit 50 %, il était entre 81 et 90 % ;

— 3 fois, soit 4 %, il était supérieur à 90 %.

Associé aux signes précédents, la présence d'une hyperleucocytose sanguine avec polyneutrophilie est un appoint considérable dans le diagnostic. Certains auteurs (Perrier, Ablard, Larcan et Benkemoun) ont démontré récemment que la leucocytose au cours de l'amibiase hépatique n'est pas constante, et ils ont collectionné des observations où les critères hématologiques faisaient absolument défaut. Mais leurs observations ne s'appliquent qu'à des abcès anciens.

Ce signe hématologique ne permet pas non plus le diagnostic lésionnel. Il y a quelques années, Huguenin et Albot essayèrent de trouver dans le cycle d'évolution de l'amibiase hépatique, des repères hématologiques en rapport avec chaque phase déterminée. Selon eux, la période d'invasion serait caractérisée par une forte leucocytose avec un fort pourcentage de polynucléaires neutrophiles. A la phase de début, il y aurait une chute relative du nombre des G.B., avec baisse des P.N. et une augmentation des lymphocytes et des mononucléaires. La phase de formation de la collection serait signalée par une nouvelle ascension du nombre des leucocytes avec une chute plus accusée encore des P.N. et des lymphocytes, mais une nette élévation des mononucléaires. Il y aurait pour ainsi dire à la période de nécrose collectée, une sorte d' « inversion » de la formule leucocytaire.

Nous comprenons combien la connaissance de modifications hématologiques caractéristiques du stade de la collection des nécroses amibiennes serait intéressante dans les indications opératoires. Cependant, en suivant nos cas, nous n'avons pas observé de modifications semblables.

Comme critérium biologique d'abcédation, nous accordons une grande valeur à l'étude de l'évolution de la vitesse de sédimentation horaire sous l'effet du traitement.

2° *Etude de la vitesse de sédimentation horaire :*

Ce sont BLANC, TAUZIN et VILLA qui, les premiers, ont apporté une méthode chiffrée vraiment utile en matière diagnostique : l'étude de la vitesse de sédimentation horaire au cours de l'amibiase hépatique.

En effet, dans l'atteinte amibienne du côlon, la V.S.H. est à très peu près normale. Mais dans tous les cas d'amibiase hépatique, primitive ou secondaire, la V.S.H. est toujours accélérée. L'accélération de la V.S.H. serait due au passage dans le sang des produits élaborés et résorbés au niveau des foyers nécrotiques. Et le traitement médical par les amoebicides diffusibles ne la modifie pas. Seule l'évacuation de cette cavité par la ponction évacuatrice ou par le drainage chirurgical ramène lentement la V.S.H. à la normale. La V.S.H. est donc « un indicateur extrêmement sensible de la nécrobiose hépatique ».

Sur 95 examens pratiqués, le chiffre de la deuxième heure était respectivement de :

— 20 mm dans 1 cas, soit : 1 %
— entre 50 et 100 mm dans 34 cas, soit : 36 %
— entre 100 et 150 mm dans 59 cas, soit : 62 %
— supérieur à 150 mm dans 1 cas, soit : 1 %

Evolution de la V.S.H.
pendant le traitement médical :

Il est important que cette mesure soit quotidiennement pratiquée au cours du traitement médical. Pour BLANC et ses collaborateurs, elle permettrait en quelques jours l'établissement du diagnostic lésionnel au niveau du foie amibien. D'après ces auteurs, le retour à la normale des chiffres de la V.S.H., sous l'influence du traitement spécifique, serait caractéristique de la nécrose en îlots disséminés ou en confluence discrète. L'absence de la correction de la V.S.H., au cours du traitement spécifique, traduirait l'existence d'une nécrose collectée. On a toujours appliqué un traitement médical aussi puissant que possible aux malades et cherché à contrôler les effets de ce traitement par la surveillance précise et souvent quotidienne de l'hémogramme et de la V.S.H.

Selon les conseils de BLANC et ses collaborateurs, il faut accorder une valeur très importante au résultat de ces examens dans l'établissement de l'indication opératoire. Chez les malades ici rapportés, la plupart des interventions ont été basées sur le maintien ou la reprise des perturbations pathologiques malgré l'application d'un traitement médical intensif.

Quelques malades admis d'urgence avec des signes emportant la conviction diagnostique et apparaissant d'évolution menaçante, ont été opérés d'urgence et n'ont pu être soumis à ce contrôle biologique. Dans ces cas particuliers, ce contrôle paraîtrait superflu. Mais parmi les malades ayant pu être suivis soigneusement (64 cas), nous avons observé au cours du traitement médical que :

— dans 15 cas (23 %), les signes biologiques se sont améliorés pour bientôt reprendre de l'intensité ;
— dans 26 cas (41 %), l'effet du traitement médical fut nul sur les signes biologiques ;
— dans 23 cas (36 %), il y a eu persistance des signes biologiques, ou abaissement peu marqué de leur valeur.

A deux reprises, leur étude a permis de déceler une récidive précoce.

Or pour Blanc et ses collaborateurs, ces différents modes évolutifs correspondent bien à l'existence d'une nécrose collectée. D'après ces auteurs, lorsque la V.S.H., malgré l'administration des médicaments amoebicides, reste élevée alors que la guérison clinique obtenue est plus ou moins franche, l'existence d'une collection ne fait plus de doute. Mais dans le deuxième cas où cette V.S.H. augmentée s'abaisse mais n'atteint pas la normale, l'évolution se fait soit vers une nouvelle accélération de la V.S.H. et l'on retombe dans le premier cas, soit vers une normalisation réelle avec guérison définitive.

Certes la méthode n'est pas infaillible. Et de nombreuses affections peuvent retentir sur la V.S.H., telles que le paludisme dans sa forme viscérale évolutive, la dysenterie bacillaire à la période d'état et les parasitoses intestinales. Mais il est presque toujours possible, par des recherches patientes, d'éliminer tous ces facteurs de perturbation. Et par ses avantages pratiques (facilité d'exécution, fidélité statistique prouvée par les travaux des protagonistes et les nôtres), cette méthode prend une large part dans la décision opératoire.

b) EN MATIERE DE LOCALISATION

Toute une série d'examens spéciaux revêtent un caractère particulièrement précieux pour la recherche du nombre et de la topographie des abcès, car une fois posé le diagnostic d'abcédation, il reste au chirurgien deux problèmes à résoudre : où opérer ? comment opérer ? Dans ce domaine, les données de la littérature s'avèrent très insuffisantes.

Le moyen le plus employé dans le diagnostic de la localisation est la radio lipiodolée après ponction positive ; il n'est pas à l'abri des critiques.

LA PONCTION

Nous l'écartons de notre pratique en matière d'abcès du foie, non pas tant par la crainte des risques qu'elle peut occasionner : l'hémorragie, l'infection, les fausses routes. Nous connaissons les moyens codifiés à ce point de vue pour parer aux différentes éventualités : la vitamine K et d'autres substances favorisant la coagulation, administrées avant la manœuvre, permettent d'éviter le premier, les antibiotiques diminuent fortement le risque d'infection éventuelle ; HUARD a pu mettre en évidence une « zone muette pleurale », reculant les risques d'ensemencement des cavités pleurale et péritonéale.

Les protagonistes de la ponction et beaucoup, même dans la région où ont été observés nos malades, continuent à se livrer à cette pratique. LECÈNE disait qu' « on ne peut affirmer qu'un individu soit réellement porteur d'un abcès du foie, si l'on ne fait pas de ponction exploratrice révélant la présence du pus ». LACAZE et MELNOTTE, qui considèrent que la ponction est un bon moyen diagnostique, font deux réserves suivantes :

— « La ponction n'a toute sa valeur que lorsqu'elle est positive. Les ponctions négatives ne permettent pas d'éliminer à coup sûr la suppuration hépatique. On ne saurait en effet avoir la prétention d'explorer, même avec de longues aiguilles, même au prix des ponctions répétées, une glande énorme comme le foie, et surtout lorsque le ou les abcès sont de petit volume. »

— « Elle permet seulement de faire un diagnostic qualitatif, d'affirmer la présence d'un foyer de suppuration, mais ne donne aucun renseignement sur le nombre des foyers ; or, les foyers multiples sont fréquents. »

QUÉNU, COSTANTINI la jugent inutile et dangereuse. Nous voyons avec BLANC comment la ponction pourrait nous induire en erreurs ou parfois nous amener à des attitudes forcées. « Quand la séance d'exploration hépatique est achevée et que malgré ses multiples pénétrations l'aiguille n'a pas ramené de pus, qui ne regrette d'y avoir livré son malade ? Le médecin rassuré : il n'y a pas de collection. Le malade est justiciable du traitement médical. Choqué, il supportera mal l'émétine ou la conessine. »

« Au contraire, plus ou moins laborieuse, la séance d'exploration a été couronnée de succès. La ponction a été positive, la bouillie cellulaire nécrotique est ramenée. Il y a suppuration. L'abcès est indiscutable. La conduite thérapeutique ne peut être que celle que commande toute collection suppurée : incision et drainage. Elle va se faire sur un foie congestionné en plein processus nécrotique intensif. Elle

est aussi scabreuse que pourrait l'être l'incision et le drainage d'une pleurésie purulente avant la guérison de l'état pulmonaire sous-jacent. »

On pourra reprocher d'avoir manqué quelque chance d'obtenir la preuve magistrale de l'abcédation et d'avoir soumis à l'opération un certain nombre de malades, pour lesquels un doute minime mais indéniable subsistait quant à la présence de l'abcès. Mais nous estimons que les risques ainsi courus sont inférieurs à ceux inhérents à la ponction. « Considérer la ponction du foie comme un geste anodin, c'est faire un peu vite table rase d'une réelle souffrance physique, si l'anesthésie n'est pas parfaite, de risques non négligeables d'hémorragies et enfin d'un inévitable choc, car les perforations itératives du foie, même exécutées par un chirurgien compétent et après une bonne anesthésie, représentent toujours un important traumatisme viscéral. » Et même dans les cas favorables, elle est insuffisante et trompeuse en cas d'abcès multiples. Dans ces cas en effet, il est déjà exceptionnel qu'un des foyers multiples se manifeste par une douleur de siège précis ; les autres sont souvent discrets et échappent facilement à la visée de la ponction. « Et combien d'abcès sont restés méconnus après avoir été frôlés, rasés par l'aiguille interrogatrice. » Enfin elle est contre-indiquée dans l'abcès du lobe gauche, les foyers inférieurs supra-rénaux, les abcès inférieurs à évolution abdominale. Elle est infidèle dans les formes compliquées de migrations et peut rester blanche dans les abcès trop profonds, les petits abcès disséminés, les cas de pus très épais nécrotique, la forme dite « anthrax du foie » où le pus est disposé en multiples micrologettes, adhérant fortement à la paroi et ne pouvant être retiré par l'aiguille de la ponction.

La ponction s'est révélée très insuffisante dans le but que nous poursuivons (diagnostic de la localisation) et trompeuse dans le diagnostic du nombre des foyers. Le Docteur Touzé a fini par ne plus l'utiliser et a adopté en cette matière une nouvelle attitude : la laparatomie médiane exploratrice qui montre l'aspect du foie, ses bosselures, les modifications de sa couleur et de sa consistance. Cependant, en refusant la ponction, on se prive de la possibilité de déterminer la nature de l'abcès par l'examen microscopique du pus retiré, son stade évolutif même par l'aspect macroscopique du contenu, et enfin la topographie de l'abcès ponctionné par l'étude radio lipiodolée.

Enfin dans le cas où l'on ponctionne, un examen de laboratoire extemporané pourrait parfois déceler un germe dangereux pour le péritoine, ce qui ferait alors reconsidérer l'exploration et l'approche par la laparatomie médiane, encore que certaines localisations imposent d'emblée cette voie d'abord.

LA RADIO APRES PONCTION ET INJECTION DE LIPIODOL

Carnot et Kerdrel (1917) notèrent que la présence de bulles d'air, entrées après la ponction, facilitèrent le repérage radiologique du pôle supérieur de la cavité abcédée. Encouragés par cet incident, Carnot et Cachera (1934) apprécièrent dans la suite la topographie de volumineux abcès hépatiques par l'introduction après évacuation de 10 cm^3 de lipiodol lourd et de 50 à 60 cm^3 d'air. Fiessinger et Boudin (1936) substituèrent à cette injection aéro-lipiodolée, qu'ils considéraient comme pouvant exposer à des contaminations de l'abcès par un air facilement septique, l'injection bi-lipiodolée (lipiodol lourd : 5 cm^3, mélangé à 5 cm^3 de lipiodol léger).

Cette technique permet non seulement de connaître les dimensions exactes de l'abcès, mais encore de suivre son évolution sous l'effet du traitement émétinien. Restant en place, le lipiodol permet de répéter à souhait les radiographies sans nouvelles injections. Boquien insistait de nouveau sur les avantages de la méthode qui, en renseignant sur l'anatomie de l'abcès, sur ses rapports avec la paroi thoraco-abdominale, indique la voie d'abord à utiliser. En outre, l'image des parois de la cavité, lisses ou anfractueuses, donne une idée du stade évolutif de l'abcès. Huard et Meyer May (1936) estiment cette technique nécessaire dans le premier temps opératoire.

Bien que dans certains cas elle permet le dépistage d'abcès multiples se communiquant entre eux par de petits pertuis, elle n'est pas retenue car elle n'est possible qu'après une ponction positive. Et par conséquent, elle relève au départ des mêmes critiques que la ponction auxquelles peuvent s'ajouter les erreurs d'interprétation radiologique, les défauts de remplissage étant occasionnés par une mauvaise diffusion du produit opaque due au caractère peu homogène du contenu de l'abcès.

LA RADIOLOGIE SIMPLE

En ce qui concerne la radioscopie et la radiographie simples, la localisation de l'abcès est satisfaisante dans certains cas. Dix-huit fois sur 100 cas, nous avons vu des images signant presque à coup sûr la position de l'abcès.

Cependant les abcès de situation relativement profonde, les abcès situés immédiatement à droite du ligament rond, les abcès de la région vésiculaire ainsi que ceux de la région pré-rénale sont les plus susceptibles de passer inaperçus.

Evidemment, on peut avoir la chance de voir de belles associations d'images, telles que deux images en brioche, une image appen-

due sur le bord inférieur et un « coucher de soleil », l'association d'une image particulièrement évocatrice du lobe gauche à une image particulièrement évocatrice du lobe droit.

Observation n° 86 :

Streif... Richard. Allemand de vingt-quatre ans ayant séjourné vingt et un mois en Indochine, entré dans le service de médecine le 27 avril 1955 pour reprise de douleur hépatique et de fièvre dans les suites d'une hépatite survenue en janvier et considérée comme guérie par le traitement médical.

Douleurs épigastriques avec ébranlement douloureux du foie. La température est en plateau à 39° ; l'état général mauvais ; l'hépatomégalie accentuée ; la V.S.H. à 100/125 ; la polynucléose à 16.000 (72 %).

Radiologiquement : voussure épigastrique nette du bord antérieur du foie et voussure en brioche du sommet hépatique droit.

La chloromycétine a apporté une légère amélioration des signes subjectifs, mais insuffisante pour faire surseoir l'intervention devant la netteté des signes radiologiques.

Intervention le 5 mai 1955 (Docteur Touzé) :

Protocole résumé : après laparatomie médiane sus-ombilicale, on découvre :

1° Un abcès du lobe gauche perforé et bouché par un fragment épiploïque.

2° Un abcès de la face inférieure du foie, pré-rénal, ulcératif.

3° Un abcès du dôme à la place prévue.

La profondeur du second abcès rend difficiles les manœuvres opératoires et oblige à un débridement pariétal à la manière de Mallet-Guy.

Drainage par mèches.

Notre but n'est pas de décrire toutes les images radiologiques d'abcès du foie, mais de montrer qu'un certain nombre d'images typiques peuvent coexister chez un même malade. Cependant, même dans ces cas le diagnostic de nombre de foyers intra-hépatiques n'est pas certain, car il peut rester des abcès sans traduction radiologique.

Observation n° 82 :

Stal... Sujet de vingt-deux ans, de bonne santé habituelle, souffrant, après un an de séjour en Indochine, d'une diarrhée traînante avec trois ou quatre selles glaireuses par jour et, depuis dix jours, d'une douleur en bretelle. La fièvre s'est installée avec la douleur, elle oscille entre 38°5 et 39°3.

L'hépatomégalie est peu importante (deux travers de doigt).

Radioscopiquement, la surélévation de l'hémicoupole droite est notable, et l'on remarque une nette voussure à l'emplacement du sinus péricardo-diaphragmatique droit.

V.S. : 38/64 et 82/120 dans les cinq jours qui précèdent l'intervention décidée sur les antécédents, le maintien des signes cliniques et biologiques malgré le traitement par l'émétine et le chloramphénicol, et l'image radiologique nette qui doit correspondre à un abcès paracardiaque.

Intervention le 3 septembre 1956 (Docteur Touzé) :

Protocole résumé : laparatomie médiane. Le lobe droit est attaché au diaphragme par des adhérences très tenues qui recouvrent deux abcès : l'un supérieur répondant à l'image radiologique, l'autre plus bas situé, près du ligament falciforme, insoupçonné avant l'opération. Ils sont encapsulés et contiennent du pus jaune épais.

Suites opératoires simples après drainage par mèches, et retour rapide de la V.S. à 21/28 au quinzième jour.

LE PNEUMOPERITOINE

Procédé couramment utilisé par les chirurgiens dans le diagnostic des kystes hydatiques du foie, il pourrait dans certaines circonstances rendre service dans l'amibiase (Soulage, Caubet, Mileto). Il ne peut être systématique dans notre pratique, étant contre-indiqué pendant la période d'évolution aiguë et fébrile (risques de rompre les adhérences fragiles et ensemencement du péritoine). Il est surtout appliqué dans des circonstances particulières : en présence d'opacité de la base droite masquant les contours de l'hémicoupole diaphragmatique, en présence des déformations permanentes de cette hémicoupole type image en brioche ou en coucher de soleil. Le pneumopéritoine est surtout un méthode de différenciation, lorsque l'image du dôme hépatique ne peut être rattachée avec certitude à un des étages juxta-diaphragmatiques.

Mais il faut remarquer que dans certains cas d'insuffisance diaphragmatique congénitale ou acquise, la convexité hépatique peut présenter des déformations sous forme d'accentuation de courbure localisée. Ces modifications trompeuses de la courbure hépatique pourraient être prises après le décollement inter-hépato-diaphragmatique par le pneumopéritoine, pour des images d'abcès. D'application limitée, ce procédé ne peut être employé d'une façon systématique chez nos malades.

LA SPLENOPORTOGRAPHIE

« La splénoportographie est un des moyens les plus sûrs pour diagnostiquer et localiser une suppuration hépatique. L'abcès du foie se traduirait par un double faisceau de signes (Bourgeon et Piétri) :

1° Aux temps vasculaires de S.P.T., l'abcès se manifesterait par l'altération des conduits portes, péri et juxta-cavitaires, sous forme de compression, de refoulement ou d'irrégularités des conduits.

2° Aux temps hépatographiques, l'abcès et sa coque non imprégnés par la substance opaque, apparaîtraient en clair (lacune) sur un foie par ailleurs bien opacifié. »

Il nous semble que ce moyen puisse être défaillant dans le cas d'abcès périphérique. A ce niveau, en effet, les vaisseaux sont insuffisamment injectés et la cavité peut rester muette. On court le risque, avec cette méthode, d'apercevoir une cavité centrale et de laisser paser beaucoup de foyers périphériques. En outre, les abcès de petit volume échappent encore à cette investigation. « Tout foyer purulent de dimension inférieure au volume d'une mandarine, ne donne par la S.P.T. que des images d'interprétation douteuse. » Enfin une objection d'ordre technique vient de la rareté des S.P.T. intégralement réussies. Il est bien difficile en effet d'obtenir un cliché qui montre toute l'image vasculaire du foie.

Parmi les autres procédés, la S.P.T. représente un progrès dans le diagnostic de la localisation. Et si on ne l'a pas employée systématiquement, c'est qu'on a dû traiter un nombre d'abcès du foie assez important au milieu d'une activité chirurgicale déjà intense. L'apparition des abcès du foie en Indochine suivant un rythme saisonnier (août, septembre, octobre). Il est arrivé à plusieurs reprises, durant ces périodes, d'opérer 5 à 6 cas dans les vingt-quatre heures. Une bonne S.P.T. demande non seulement du temps, mais un personnel nombreux et spécialement entraîné à la prise et à la lecture des clichés.

Nous nous promettons à l'avenir d'utiliser cette méthode le plus largement possible.

LA PERITONEOSCOPIE

Elle peut apporter une aide efficace dans le diagnostic de la localisation. Elle permet non seulement l'examen par la vue de la surface hépatique, mais peut également servir de visée pour la ponction exploratrice. Cependant, il faut être bien entraîné pour en tirer des conclusions valables ; de plus, beaucoup d'abcès sont sur la face supérieure de la glande et cachés par les adhérences inter-hépato-diaphragmatiques, ce qui nuit au diagnostic de la localisation recherché par la laparoscopie.

Les examens spéciaux : ponction, radiographie simple ou lipiodolée, pneumopéritoine, S.P.T., péritonéoscopie sont donc capables d'appor-

ter une aide dans le diagnostic de nombre et de localisation, mais cet appui est inconstant et parfois trompeur. D'autre part, quelques-uns d'entre eux, en particulier la ponction, ne sont pas absolument sans danger. C'est devant leur carence et dans la crainte de laisser échapper une cavité d'abcès, ou de pratiquer une voie d'abord qui, en cours d'intervention, se révèle insuffisante pour atteindre une collection et la drainer correctement, que nous avons pris la décision de recourir à la laparatomie médiane, d'abord sporadiquement puis systématiquement.

CHAPITRE IV

Tactique et stratégie opératoires

A. — MOMENT OPÉRATOIRE

Une fois acquise la conviction d'abcédation, d'autres problèmes surgissent :

— Quand opérer ?
— Comment opérer ?
— Opération immédiate ou tempestive ?

Il est inutile de laisser évoluer un abcès qui risque de s'accroître en dimensions ou de gagner un organe ou une cavité voisins. Mais il peut être dangereux de soumettre, à une intervention relativement importante, certains malades qui nous arrivent en état d'extrême faiblesse, souvent dénutris, fatigués par le traitement (intoxiqués par l'émétine) et dont la crase sanguine peut être anormale. En l'absence des symptômes bruyants d'irruptions péritonéales ou thoraciques imminentes, M. Touzé a constaté qu'un délai était nécessaire. Ce délai permet ainsi l'amélioration de l'équilibre biologique du patient. Au début de sa pratique, il est souvent intervenu d'urgence sur l'importance des signes douloureux et une certaine défense de l'étage supérieur droit de l'abdomen. Avec plus d'expérience, il lui a semblé que ces réactions pariétales précoces n'étaient que rarement en rapport avec un abcès fissuré ou prêt à se rompre. Il faut dans ces cas faire preuve de grande vigilance et garder suffisamment de sang-froid pour retarder la laparatomie jusqu'à une heure favorable.

B. — PRÉPARATION DU MALADE

Dans les jours ou les heures qui précèdent l'intervention, l'on s'est attaché à rééquilibrer le malade dans toute la mesure du possible : remplacement protéinique par perfusion intraveineuse, apport hydro-

carboné par injection de sérum glucosé isotonique, apport vitaminique multiple, en particulier vitamine C, groupe B, avec une attention toute spéciale pour la vitamine K en vue d'un meilleur rétablissement de la crase sanguine.

C. — INTERVENTION

1° ANESTHESIE

Les associations suivantes sont employées :

— Flaxédyl - pentothal - éther - oxygène - intubation ;

— Curare - pentothal - NO_2 - O_2 - intubation.

L'administration du curare est particulièrement favorable par le relâchement abdominal complet qu'il amène. Ce qui rend l'exploration très commode.

2° POSITION DE L'OPERE

Il est arrivé quelques fois d'user de la lordose passive. Mais ceci ne semble pas souvent nécessaire, et lorsqu'il existe une forte hépatomégalie, le foie a plutôt tendance à s'extérioriser vers l'abdomen. Il manque alors pour le chirurgien un espace suffisant entre la face antérieure du foie et la paroi abdominale pour le libre passage de la main exploratrice.

3° DISPOSITION DU CHAMP OPERATOIRE

Le champ opératoire est préparé en prévision de trois éventualités : cas simple où l'incision sus-ombilicale suffit, drainage thoracique éventuel imposé par la localisation de l'abcès, ou débridement latéral agrandissant la laparatomie en cas d'une très forte hépatomégalie. On prépare donc un premier champ dont les quatre angles peuvent être approximativement repérés de la façon suivante :

— premier angle : jonction ligne bi-mamelonnaire avec ligne axillaire postérieure droite ;

— deuxième angle : un point situé sur la ligne bi-mamelonnaire à quelques centimètres en dedans du mamelon gauche ;

— troisième angle : point sensiblement symétrique au point de Mac Burney par rapport à la ligne médiane ;

— quatrième angle : intersection de la verticale abaissée du premier point, et de l'horizontale passée par le troisième.

Ce champ serait utilisé en cas de drainage thoracique.

Le deuxième champ prévu pour un débridement latéral est triangulaire, les sommets étant les points : 2°, 3° et 4°.

Quant au troisième champ, c'est celui de la laparatomie médiane sus-ombilicale.

Nous estimons cette longue préparation opératoire avantageuse quelle que soit la modification tactique imposée par la nature des lésions. Elle permet en effet plusieurs types d'exploration et de drainage à l'abri des inévitables risques de contamination septique, que commet habituellement le chirurgien, lorsqu'il lui faut au milieu de son intervention, procéder à l'ablation des champs, désinfecter un nouveau territoire cutané et placer de nouveaux linges stériles.

4° ACTE OPERATOIRE

La laparatomie médiane est rapidement et fermement faite d'un ou de deux traits de bistouri rigoureusement sur la ligne médiane, de la pointe xyphoïdienne à un point situé à 1 cm au-dessus de l'ombilic. Hémostase électrique rapide. Pause des champs de bordure. On saisit alors, avec l'index recourbé en crochet et dirigé vers l'hypochondre droit, le ligament rond et l'on étale les replis péritonéaux qu'il soustend. Ce repli falciforme est effondré à l'aide d'une forte pince de Kocher. Le ligament est saisi par deux pinces hémostatiques robustes distantes de 0,5 cm et sectionné entre elles. Les deux bouts sont liés par deux fortes ligatures de lin qu'on garde comme tracteur.

Abaissement du foie : l'index et le médius gauches, appliqués sur la face antérieure du foie, de part et d'autre du ligament falciforme, l'aide exerce une pression qui déplie ce ligament. L'opérateur, de la main droite, le sectionne longitudinalement vers la profondeur jusqu'aux environs du sommet hépatique. Il arrive au cours de ce temps opératoire, que l'on sectionne une ou deux minuscules artères incluses dans le ligament et qui saignent en jet continu. Il faut les rechercher avec soin, bien voir ce que l'on fait et les lier en chargeant à l'aiguille de Bergeret un peu de tissu ligamentaire.

Dans la plupart des cas, la traction forte sur le bout supérieur du ligament rond et la rétraction de la lèvre pariétale droite au moyen d'une valve du type sus-pubien de Balfour, permet d'abaisser considérablement les trois quarts antérieurs du foie, et de glisser entre cet organe et la paroi une main qui palpera la glande.

Il arrive qu'une très importante hépatomégalie, amenant le foie au contact d'une paroi déjà fortement distendue, empêche l'explora-

tion manuelle complète du lobe droit. Il faut alors, usant du deuxième champ opératoire, pratiquer un débridement latéral partant de l'ombilic vers la droite, avec section électrique du muscle droit, préparer par l'artifice de Piéri, section électrique des muscles larges et du péritoine. On attache alors l'angle du lambeau, que l'on arrondit au maximum au cours de la section cutanée, par un volumineux fil de lin et on le relève, de façon à découvrir à l'œil une large étendue de la face antérieure du lobe droit.

5° EXPLORATION PROPREMENT DITE

La main droite du chirurgien ou la main gauche, si pour plus de commodité, il vient à se placer à gauche du malade, explore méthodiquement la face convexe du foie, le lobe droit et le lobe gauche, allant jusqu'à heurter du doigt le ligament triangulaire, puis la face inférieure de chacun des deux lobes, d'abord la paume tout entière, puis dans les régions de relief plus complexe, avec la pulpe de l'index et du médius en insistant plus particulièrement au niveau du lobe caudé et de part et d'autre de la voie biliaire accessoire.

Le cheminement de la main sur la face convexe est souvent gêné par des adhérences tantôt tenues, tantôt résistantes entre le diaphragme et la paroi ; mais celles-ci sont souvent concomitantes d'un abcès sous-jacent. Elles sont effondrées avec douceur à la main, aux ciseaux, en recherchant le saignement dans quelques cas rares.

D'autres fois, l'accès de la glande au niveau de sa face inférieure est barré par un magma viscéral, généralement lorsqu'un abcès de cette face est fissuré ou saille sous la capsule.

La présence de l'abcès est marquée par un ou plusieurs des signes suivants :

— Adhérences inter-hépato-diaphragmatiques.

— Sensation de dépoli de la capsule de Glisson facilement perceptible à travers un gant fin, et qui se retrouve même dans des abcès relativement profonds ne provoquant aucune déformation de la courbure hépatique.

— Modifications de la convexité hépatique, avec accentuation de la courbure et perception d'un abcès véritable, parfois fluctuant. Une certaine catégorie d'abcès improprement dénommés abcès anthracoïdes, produisent un véritable cloutage de la glande et le pus apparaît épais, jaune verdâtre, d'aspect bourbillonneux en dessous de la capsule de Glisson. On décèle dans certains cas la présence de pus sous la capsule hépatique, pus superficiel mais répandu en large surface :

c'est l'abcès en « verre de montre ». Parfois une fissure ou un pertuis béant laisse couler le pus d'un abcès perforé. Mais dans la grande majorité des cas, cette fissure ou cette perforation est partiellement ou complètement bouchée par des anses épiploïques ou un viscère de voisinage. Un doute subsiste souvent lorsque les signes palpatoires sont discrets. On peut avoir recours alors à la palpation bi-manuelle. Mais c'est la ponction en zone suspecte qui emportera la décision. Cette ponction est pratiquée avec une longue aiguille et grosse de 12 à 15/10e, ajustée sur une seringue parfaitement étanche. L'aiguille devra être enfoncée très délicatement, tenue entre les doigts de façon à recueillir la sensation tactile de toute la traversée glandulaire. On percevra parfois la pénétration dans une zone de moindre résistance qu'est le pus, et plus souvent l'effraction d'une coque fibreuse plus ou moins épaisse délimitant l'abcès, véritable signe de « la peau de tambour ». Cette coque est parfois si épaisse, dans l'abcès vieilli, résiduel, qu'il faut déployer une grande force et tenir l'aiguille de toute la main pour la traverser.

A l'issue de toutes ces manœuvres, le ou les abcès découverts, il faut alors les drainer. Leur ouverture se fait sur le chemin de l'aiguille. Au début, elle était faite au bistouri électrique, et ensuite dans les cas récents avec un instrument mousse, non tranchant (sonde cannelée ou ciseaux de Mayo). L'hépatotomie au moyen de pareils instruments n'est pas hémorragique. D'autre part, le volume du canal ainsi créé est favorable à son agrandissement au moyen de l'index ou par l'ouverture des branches des ciseaux. Nous pensons en effet que l'ouverture de l'abcès doit être large, admettant un ou deux doigts suivant qu'il est profond ou superficiel. Cette ouverture est précédée d'un cloisonnenment abdominal par de larges mèches de gaze endiguant, à sa limite inférieure, l'espace inter-hépato-pariétal, et accompagnée d'aspiration électrique au moyen d'un aspirateur à large ouverture, car le pus, souvent sous pression, tend à s'évacuer rapidement. En cas d'abcès fongueux et bourgeonnant ou d'abcès fibroscléreux résiduels, une curette mousse termine l'évacuation.

6° DRAINAGE

Il faut drainer ces cavités par mèches ou drains, par voie abdominale ou thoracique suivant la situation.

Une mèche est employée lorsque l'on a affaire à de petites cavités, à des cavités irrégulières sans parois épaisses, à des cavités moyennes simples ou multiples.

Le drain de caoutchouc ou en matière plastique est utilisé dans les grands abcès, dans les abcès à coque très épaisse, dans les abcès contenant des fongosités et dans les poches aux formes très irrégulières.

En cas d'abcès très haut situés et très externes, M. Touzé a réalisé un drainage transthoracique par tube. A ventre ouvert, l'exécution de la thoracotomie sans pneumothorax est plus aisée, c'est un des avantages de cette méthode. Le chirurgien incise la peau, résèque un segment de côte situé en regard de la cavité. La main intra-abdominale de l'aide applique le diaphragme contre la paroi thoracique, à l'endroit même où le chirurgien incise la plèvre. Le diaphragme est ensuite fixé aux lèvres de la boutonnière pleurale au moyen d'une couronne de points rapprochés, avec un fil résorbable (catgut chromé), puis le diaphragme lui-même est incisé sans précaution spéciale. Le drain est introduit de l'extérieur vers l'intérieur à travers la paroi thoracique, et guidé jusqu'au fond de la cavité de l'abcès. La peau est alors rapprochée autour du drain fixé par une ligature.

Il nous est arrivé à quelques reprises de faire un drainage transthoracique sans résection costale. Il a semblé que dans ces cas, le gril costal avait tendance à comprimer le drain, et à réduire ainsi l'efficacité du drainage, ce qui a fait abandonner ce procédé. Poudrage antibiotique (pénicilline, streptomycine).

Quel que soit le drainage effectué, la laparatomie est fermée en plusieurs plans, par un surjet péritonéal au catgut, un plan aponévrotique à point séparé au nylon ou de préférence au fil d'acier de 2 à 3/10e, un plan cutané au moyen d'un surjet au crin de Florence peu serré. Nous avons toujours évité de faire passer le drainage ailleurs qu'aux extrémités de la plaie opératoire et, de préférence, les drains ou mèches abdominaux sortant à la partie supérieure de l'incision.

7° DUREE DE L'INTERVENTION

Après un certain nombre d'interventions, cette chirurgie est relativement rapide, et l'intervention simple pour abcès moyens simples ou multiples, traités par incision et drainages abdominaux, peut être facilement réalisée en trente minutes. Lorsqu'un drainage thoracique est nécessaire, la durée opératoire s'accroît d'une façon générale, cela va de soi, et l'intervention est d'autant plus longue que les difficultés rencontrées sont plus nombreuses. Sans rechercher la rapidité à tout prix, on s'est seulement efforcé de perdre le moins de temps possible lorsque l'état général et la fatigue du patient étaient assez accusés antérieurement à l'intervention.

D. — SOINS POST-OPÉRATOIRES

1° SOINS IMMEDIATS

Maintien de la perfusion glucidique commencée avant l'intervention, rarement perfusion de plasma ou de sang, car contrairement à ce que l'on peut penser, la perte de sang est minime. Administration de vitamine K et d'adrénoxyl pour réduire encore la perte sanguine, et injection des hormones cortico-surrénales ou testiculaires.

2° CONDUITE A TENIR VIS-A-VIS DU DRAINAGE

Quand il s'agit de mèches, celles-ci sont retirées progressivement entre le quatrième et le sixième jour, en prenant soin d'extraire la mèche de cloisonnement en dernier. Cette ablation, un peu douloureuse, ne présente pas de difficultés, et nous ne l'avons jamais vue s'accompagner d'hémorragie.

S'il s'agit de drains, la conduite à tenir est plus délicate. Nous avons vu qu'ils étaient utilisés dans des abcès présentant certaines particularités, et il faut tenir compte des cas d'espèces. Le drainage ne doit être supprimé que lorsque la suppuration est tarie, ou que l'élimination des débris fongueux est achevée. D'une façon générale, ce drainage est d'une durée plus prolongée, et l'orifice subsistant après extraction du tube est plus long à se combler, tandis que l'orifice résiduel après ablation des mèches disparaît en deux ou trois jours, en se confondant rapidement avec le reste de la cicatrice abdominale.

Il n'y a jamais eu de fistule persistante après le drainage abdominal. Par contre, il nous est arrivé à deux reprises de lutter pendant quinze à trente jours contre la persistance d'un écoulement séreux après le drainage thoracique.

OBSERVATION N° 7 :

Chou... Louis, Français de trente et un ans, ayant effectué trois séjours en Indochine, actuellement à la fin du quatrième séjour, possède un passé amibien chargé :

Amibiase intestinale aiguë en décembre 1954.

Rechute en février 1955.

Nouvelle rechute en mai 1955.

Actuellement (2 juin 1955), il présente une diarrhée subaiguë avec amibes hématophages, des douleurs thoraciques vives au niveau des huitième, neuvième et dixième espaces. Etat général touché.

Hépatomégalie clinique.

V.S. : 84/103.

Globules blancs : 17.000 (87 %).

Radioscopiquement : hypocinésie, hépatomégalie et surélévation très marquées, réaction pleurale.

Un traitement médicamenteux (émétine, pénicilline, streptomycine) est resté sans effet.

Intervention le 5 juin (opérateur : Docteur Touzé) :

Protocole résumé : anesthésie (pentothal, curare, O_2, N_2O) sous intubation trachéale.

Petite laparatomie sus-ombilicale. Seul existe un abcès très externe et haut situé de 200 cm^3 environ, encapsulé, contenant du pus jaune-vert dont la culture et l'examen direct seront négatifs. On procède à l'ablation de l'arc moyen de la dixième côte et on place un drainage thoracique par tube.

Suites simples en ce qui concerne les signes subjectifs, mais la sédimentation ne baisse que très lentement, pour atteindre 7/13 après deux mois.

L'orifice de drainage continue à suppurer légèrement jusqu'au 11 juillet, et ce n'est qu'à cette date que la réaction pleurale disparaît.

Il faut donc, en conclusion, être plus prudent en matière de drainage thoracique et prendre pour son ablation, au moment optimum, un maximum de précautions et d'investigations spéciales avec le contrôle radiologique simple ou après remplissage de la cavité de l'abcès au lipiodol.

3° TRAITEMENT POST-OPERATOIRE

Après l'intervention, on continue la cure d'émétine si celle-ci n'avait pas été épuisée avant l'opération. L'administration des antibiotiques est poursuivie pendant un certain temps, avec la cure vitaminique. La protection des cellules hépatiques est assurée par la méthionine sous forme de lobamine en injection (une à deux ampoules par jour). La reprise alimentaire, richement glucidique, est rapide et entreprise après émission des gaz qui se produit régulièrement au bout de vingt-quatre à quarante-huit heures. A deux reprises, il nous a fallu installer une aspiration intermittente de quelques heures.

E. — CONTROLE DE L'EFFICACITÉ OPÉRATOIRE

Comme nous l'indiquent Blanc et ses collaborateurs, nous avons toujours procédé à la mesure fréquente (tous les cinq jours) de la vitesse de sédimentation et de l'hémogramme dans les suites opératoires. Ceci est très utile, car la régression régulière et franche de ces signes biologiques, associée à l'amélioration clinique, montre que la guérision est réelle et définitive.

CHAPITRE V

Etude anatomo-pathologique

Cette laparatomie permet de faire un large inventaire des lésions et rend possible une étude anatomo-pathologique macroscopique plus poussée.

Les lésions de l'abcès du foie peuvent se présenter sous la forme d'un foyer de nécrose collectée simple, de cavités multiples ou d'hépatite nécrosante diffuse. Nous envisagerons d'abord la fréquence des différentes formes rencontrées au cours de notre étude.

a) NOMBRE DES ABCES

Nous avons noté :

53 cas d'abcès uniques, soit :	53 %
46 cas d'abcès multiples, soit :	46 %
99 cas	

En tout, 182 foyers de collection purulente, soit en moyenne : 1,83 cavité par individu.

Nous dénommons abcès multiples, ceux où le nombre de foyers de collection de pus est supérieur à l'unité, foyers éloignés l'un de l'autre ou groupés, mais sans communication anatomique apparente. Les abcès bilobés ou reliés par un pertuis ne sont pas considérés comme multiples. L' « anthrax » étant une forme particulière, n'entre dans ce cadre d'abcès multiples que lorsqu'il s'associe à une autre cavité plus large.

Les statistiques rapportées par d'autres auteurs diffèrent selon qu'elles ont porté sur les cas cliniques ou sur des vérifications d'au-

topsie. Les statistiques de DAVIDSON comportent 75 % d'abcès uniques et 25 % d'abcès multiples. HUARD et MEYER MAY, sur 150 cas cliniques, n'observent que 13 fois des abcès multiples. OSCHNER et DEBAKEY, sur 140 cas, trouvent 88,6 % d'abcès uniques et 11,3 % d'abcès multiples.

A l'autopsie, par contre, le pourcentage d'abcès multiples est élevé : 30 % (GAIDE), 64,8 % (CRAIG), 66 % (MONDON) et 72 % (HUARD et MEYER MAY). Il y a ainsi une forte disproportion entre les statistiques cliniques et nécropsiques. La prédominance des abcès multiples retrouvée dans les cas d'autopsie pourrait être expliquée par le fait que ceux-ci sont plus graves et plus fréquemment mortels (GRAILLY et MORETTI). Les chiffres rapportés dans notre statistique tendent à se rapprocher de ceux résultant de l'étude nécropsique. Ceci pourrait être expliqué en partie par la voie d'accès large, et l'exploration plus complète de toute la glande hépatique rendue possible par notre méthode. On ne peut pas toutefois comparer nos chiffres à ceux rapportés par les auteurs ci-dessus, car l'amibiase hépatique abcédée a toujours une figure, une expression spéciale particulière à chaque terrain, et dans un même terrain à une période déterminée (HUARD). Et la fréquence de ces foyers multiples est peut-être propre à « l'amibiase de guerre » chez des militaires fatigués, plus ou moins dénutris, minés par les interminables batailles de guérilla ?

b) LOCALISATION DES ABCES

Il est frappant de noter la fréquence considérable de la localisation sur le lobe droit. Et toutes les statistiques s'accordent sur ce point. FONTAN, sur 127 cas, trouve 97 %. HUARD et MEYER MAY, sur 175 cas, signalent une proportion de 92 % d'abcès à droite. MOYNIHAN indique les pourcentages respectifs de 71 % et de 16 % pour les lobes droit et gauche. OSCHNER et DEBAKEY, sur 2.179 cas collectionnés dans la littérature, dénombrent 1.848 cas d'abcès du lobe droit (soit 84,7 %) et 331 cas d'abcès du lobe gauche (soit 15,2 %); et sur 140 cas personnels, ils notent 125 cas d'abcès du lobe droit (soit 96,3 %) et 5 cas d'abcès du lobe gauche (soit 3,6 %).

Ici notre statistique se rapproche de celle des auteurs. Sur les 100 malades opérés, nous trouvons :

— 78 cas, où les abcès sont tous localisés dans le lobe droit :
— 5 cas, où ils sont tous localisés dans le lobe gauche ;
— 16 cas, où ils se répartissent dans les deux lobes.

Et sur les 182 foyers de collection de pus :

— 157 dans le lobe droit ;
— 25 dans le lobe gauche.

Les raisons de la prédominance de localisation sur le lobe droit ont été remarquées depuis fort longtemps. THOREL écrivait que « les abcès du foie occupent plus fréquemment la face convexe du grand lobe droit ». Cette fréquence s'explique par l'existence de deux courants dans le tronc même de la veine porte. L'un continuant la veine mésentérique supérieure se dirige vers le lobe droit, l'autre continuant la veine mésentérique inférieure, évolue au contraire vers le lobe gauche. Or, les lésions amibiennes coliques sont souvent localisées au niveau du cæcum et du côlon ascendant. Ce qui explique la fréquence de l'embol amibien et, de là, la formation de l'abcès pour le lobe droit.

c) L'EXTENSION DE L'ABCES

Suivant leur topographie et suivant leur siège plus ou moins profond par rapport à la surface hépatique, les abcès peuvent évoluer vers l'atteinte du diaphragme, de la plèvre, des poumons et des bronches en haut, et de la cavité péritonéale en bas. Parfois ils ne provoquent que de simples réactions inflammatoires des organes à proximité de leurs foyers. Dans d'autres cas, la rupture de la cavité de l'abcès occasionne soit une pleurésie ou une fistule bronchique avec vomique (LEMIERRE et BERNARD), soit un déversement dans la grande cavité péritonéale ou en péritoine cloisonné (forme perforante de HUARD et MEYER MAY). Nous avons rencontré les suivantes :

— 6 cas d'abcès perforés dans le péritoine, tous des abcès ulcératifs ;
— 1 cas d'abcès enkysté fissuré dans la cavité abdominale ;
— 5 cas d'atteintes du diaphragme, par des abcès du type ulcératif ;
— 1 cas de fistule bronchique par abcès ulcératif.

OBSERVATION N° 3 :

Blanken... Werner, de nationalité allemande, a présenté une amibiase colo-hépatique en avril-mai 1954. Il est entré à l'hôpital Roques pour dysenterie amibienne confirmée le 1er juillet 1955, traitée par émétine et tifomycine. Une douleur en bretelle s'est installée au douzième jour du traitement avec hépatomégalie clinique et radiologique.

Coupole diaphragmatique aplatie avec ombre en coucher de soleil paracardiaque.

V.S. : 58/91, pratiquement inchangée par le traitement.

Leucocytose : 15.000.

Intervention le 23 juillet (Docteur TOUZÉ) :

Protocole résumé : Laparatomie médiane. Abcès du sommet droit, de la grosseur d'un œuf de poule. Cet abcès a profondément creusé le diaphragme qui admet l'extrémité du pouce. Méchage.

Amélioration rapide des signes.

Sort guéri au vingtième jour avec une V.S. à 11/21.

Nous ne nous étendrons pas longuement sur ce sujet du fait que le nombre d'extensions extra-hépatiques observé fut minime. Cette rareté des formes évolutives compliquées pourrait s'expliquer par l'hospitalisation rapide des malades et le diagnostic précoce des abcès.

d) VOLUME DES ABCES

Nous distinguons des collections de grand volume, de moyen volume et de petites dimensions.

Les abcès de volume de plus d'un litre provoquent un évidement presque complet du lobe droit, et le parenchyme hépatique, dans ces cas, est réduit à une mince couche périphérique. Les abcès moyens et petits sont le plus souvent rencontrés. Et les abcès profonds, centro-hépatiques, sont presque toujours de gros volume, tandis que les abcès superficiels sont généralement de dimensions plus modestes. Cela provient sans doute du fait que les embols septiques, générateurs des abcès profonds, sont arrêtés dans les gros troncs vasculaires à cause de leur volume. Il s'ensuit une nécrose plus importante.

Sur 81 cavités d'abcès dont le volume a été relevé, nous notons :

— 4 cavités de plus d'un litre (maximum = 2,5 l);
— 1 cavité de plus de 750 cm^3 ;
— 24 cavités dont le volume est compris entre 100 et 500 cm^3 ;
— 52 cavités dont le volume est inférieur à 100 cm^3 (minimum = 10 cm^3).

e) CONTENU DE L'ABCES

1. Aspect macroscopique

La couleur et la consistance du pus dépendent de la nature de l'agression et du stade évolutif de l'abcès. Il est très classique de noter des comparaisons faites à ce sujet. Au début de l'évolution d'un abcès amibien non surinfecté, le contenu est séropurulent et contient des grumeaux en suspension. Par son mélange au sang, il prend une teinte rouge jaunâtre ou bien chocolat. C'est « la raclure du foie », la « fraise écrasée », la « sauce au chocolat » des classiques. Plus tard, le contenu

prend un aspect crémeux, verdâtre et jaunâtre. Et quand l'abcès vieillit, son contenu devient crème puis caséeux, la cavité se remplit alors de fongosités baignées dans un liquide plus clair.

Nous avons observé :

20	fois du pus chocolat, soit :	21 %
66	fois du pus jaune vert, soit :	67 %
2	fois du liquide séro-purulent, soit :	2 %
6	fois du pus carotte, soit :	6 %
3	fois des fongosités, soit :	3 %
97	fois	

L'aspect macroscopique du contenu de l'abcès a de l'intérêt dans la détermination du stade évolutif de l'abcès. Mais il est périmé de vouloir attribuer la couleur d'un pus à tel ou tel germe, et le pus chocolat ne relève pas que de l'amibe (Huard).

2. Etude microscopique

On doit insister sur le fait que le contenu de l'abcès amibien n'est pas à proprement parler du pus. Il s'agit plutôt d'un mélange de tissu hépatique, nécrosé et liquéfié, et de petites particules escarrotiques. La recherche de l'amibe végétative est très difficile par suite de la fragilité de ce parasite en dehors de l'organisme humain. Il faut pratiquer un examen extemporané. En outre, l'amibe se trouve souvent au contact de la paroi, nécessitant un curetage pour sa mise en évidence, ce qui n'est pas facile et peut-être même dangereux dans le cas d'abcès jeune, sans parois nettes.

Cependant malgré de nombreuses précautions, cette recherche peut ne pas être fructueuse. Bressot ne rencontre le parasite que dans 11,9 % des cas, Huard et Meyer May, 7,4 %, et Oschner et Debakey la trouvent dans 16,5 % des cas. Mais Rogers n'en ayant découvert que 4 fois sur 22 cas dans le pus, l'a décelée 35 fois sur 37 par curetage des parois de l'abcès. Enfin, il peut arriver que l'amibe ne puisse être mise en évidence, dans les coupes de la paroi d'abcès, pourtant authentiquement amibiens (Grailly et Moretti).

Nous-mêmes, nous ne l'avons décelé que 12 fois sur 99 cas d'abcès, soit un pourcentage de 12,12 %.

La recherche des germes pyogènes a toujours été négative dans nos cas. Et nous ne pouvons tirer des conclusions nettes de cette recherche de la flore microbienne, du fait que les malades ont été soumis aux antibiotiques avant l'intervention. Cependant, le nombre d'ab

cès amibiens stériles rapporté par de nombreux auteurs, est fort élevé : 87 % des cas pour ROGERS, 84,6 % pour OSCHNER et DEBAKEY, 95,94 % pour BERNE.

f) LA PAROI DE L'ABCES

D'abord difficilement visible (abcès ulcératif), la paroi s'individualise peu à peu, et il se constitue une capsule (abcès encapsulé) qui s'épaissit et donne en quelque temps un mur fibreux limitant (abcès enkysté). La calcification même est possible.

OBSERVATION N° 67 :

Pham van B..., Vietnamien, malade entré à l'hôpital le 20 juillet 1954 pour dysenterie aiguë, survenue sur un fond d'amibiase colique chronique. Au cours du traitement, est apparue une douleur hépatique spontanée et à l'ébranlement dans le neuvième espace, sur la ligne axillaire. Fièvre modérée.

La fin du traitement émétino-antibiotique a amené une légère diminution des signes cliniques. Mais la coupole droite reste horizontalisée, le sinus costo-diaphragmatique est émoussé.

La V.S., du 10 au 20 août, reste à 46/79, 44/82 et 50/91.

La polynucléose à 12.000.

C'est sur cette symptomatologie résiduelle qu'est posée l'indication opératoire.

Intervention le 21 août (Docteur TOUZÉ) :

Protocole résumé : Laparatomie médiane. On note une zone indurée adhérente au diaphragme à la partie externe et inférieure du lobe droit. On pénètre à cet endroit dans une masse indurée qui est un abcès du foie vieilli. Il crie sous l'aiguille et sous le bistouri. Curetage partiel.

Fermeture pariétale sans drainage.

V.S. : 16/24 au vingtième jour.

Dans les abcès ulcératifs, le pus est peu mûr, souvent sanguinolent ou de couleur chocolat. La cavité n'est pas toujours très régulière et les parois sont souvent anfractueuses. Ils saignent généralement à l'intervention et donnent beaucoup de pus par le drainage. Ce sont des abcès relativement peu profonds. Ils peuvent coexister avec d'autres foyers de collection d'âges différents.

OBSERVATION N° 47 :

Lac... Francis, trente et un ans, trente-six mois de séjour en Indochine.

Sans antécédents immédiats, a été traité pour dysenterie amibienne peu après son arrivée en ce pays.

Début brutal par syndrome méningé et localisation brusque de la douleur à la base thoracique au niveau de la ligne axillaire antérieure. Température à 39°, état général médiocre.

L'examen clinique et radiologique affirme une légère hépatomégalie. L'hémicoupole droite est horizontale et le sinus émoussé.

V.S. : 40/70.

Leucocytose : 16.000.

Le malade est opéré d'urgence sans traitement médical, car il présente rapidement un syndrome aigu de l'hypochondre droit et l'on pense à une perforation.

Intervention le 7 juillet 1955 (Docteur Touzé) :

Protocole résumé : laparotomie sus-ombilicale. Abcès de la partie externe du lobe droit de la grosseur d'une mandarine, ulcératif, contenant du pus chocolat.

Suites opératoires très simples. Ablation du drainage par mèches au quatrième jour.

V.S. post-opératoire mesurée tous les cinq jours : 40/72 - 32/61 - 7/12 - 6/12.

Les abcès encapsulés sont limités par une espèce de membrane assez lisse, qui représente une zone réactionnelle de défense analogue à celle que l'on trouve dans un abcès sous-cutané banal. Cette capsule a une épaisseur variable, parfois considérable, qui fait qu'on la perçoit à la ponction (signe de la peau de tambour). Mais la différence entre l'abcès encapsulé et l'abcès enkysté ne tient pas seulement dans l'épaisseur de la membrane, car le pus change également d'aspect, et il n'est plus de vaisseaux capillaires en contact direct avec la cavité dans le cas d'abcès enkysté.

A un stade plus avancé, des dépôts de sédiments sur la paroi de l'abcès s'organisent avec elle et prennent des aspects bourgeonnants et des couleurs plus vives (couleur pulpe de carotte) faciles à prendre par la curette. On a alors affaire à des abcès fongueux dans lesquels la décantation du pus a produit un éclaircissement, et le liquide devient plus séreux.

Observation n° 40 :

Hue... Charles, vingt-quatre ans, a effectué deux séjours de deux ans en Indochine et est sur le point de terminer le second. Aucun antécédent amibien lointain, mais aurait souffert vivement du foie un mois avant son entrée à l'hôpital Roques pour syndrome péritonéal localisé à l'hypochondre droit, avec V.S. élevée, forte polynucléose.

A l'arrivée dans le service de chirurgie, la symptomatologie douloureuse est très vive. Le bilan du traitement par igol-terramycine est négatif car la V.S. se maintient aux environs de 65/100 et l'hémogramme met en évidence 19.000 G.B.

Les signes radiologiques sont réduits et l'intervention est décidée, surtout sur le comportement biologique.

Intervention le 23 juillet 1955 (Docteur Touzé) :

Protocole abrégé : après laparotomie sus-ombilicale, on trouve un abcès bas situé et externe sur le lobe droit. Ses parois sont épaisses et doublées de fongosités. Le pus est de couleur jaune verdâtre, très fluide et manque d'homogénéité. Drainage par mèche.

Suites opératoires très simples et retour à une V.S. normale au vingtième jour.

Enfin après une longue évolution, souvent après la disparition de la douleur, voire même des signes biologiques, l'abcès peut être véritablement sclérosé ; toute la cavité se remplit de tissu fibreux criant sous l'aiguille de la ponction.

Il faut faire une mention toute spéciale pour les abcès « anthracoïdes » et les abcès « en verre de montre ».

Bien que le terme soit impropre, la forme dite « anthrax du foie » donne une image fortement suggestive. Le pus est disposé en multiples micrologettes et adhère fortement à la paroi. Il a, à l'intervention, l'aspect d'un magma de pus. Ces abcès sont le plus souvent nombreux et, dans certains cas, leur coexistence réalise un véritable cloutage du foie.

Les abcès « en verre de montre » sont ceux dont une paroi, la paroi externe, est constituée par la capsule de Glisson elle-même plus ou moins doublée de tissu inflammatoire. Ces abcès s'étalent sur une assez grande étendue à la convexité de la glande : grandeur d'une pièce de 5 francs à une paume de main, et de forme très aplatie : 2 à 5 mm d'épaisseur environ.

Notées dans 98 cas, nous avons rencontré les formes anatomiques évolutives suivantes :

— 43 cas d'abcès ulcératifs, soit :	44 %
— 21 cas d'abcès encapsulés, soit :	21 %
— 16 cas d'abcès enkystés, soit :	16 %
— 3 cas d'abcès diffts, soit :	3 %
— 2 cas d'anthrax, soit :	2 %
— 1 cas d'abcès fongueux, soit :	1 %
— 12 fois, nous avons noté la coexistence de deux ou trois de ces formes, soit :	12 %

Une fois cette étude anatomique faite, nous sommes tentés de rechercher l'existence de corrélations entre les caractères anatomopathologiques et la traduction clinique et radiologique des abcès du foie.

Cliniquement, les abcès du lobe droit ont une symptomatologie thoracique droite, quelquefois sous forme d'infection pulmonaire aiguë.

Ceux localisés au bord antérieur de la glande, ou au niveau de la région vésiculaire, donnent une symptomatologie abdominale haute, localisée au flanc ou à l'hypochondre ; plus ou moins vive, plus ou moins impressionnante selon l'allure évolutive.

Le plus souvent, les signes se concentrent au niveau de la moitié inférieure du gril costal droit, sous forme de douleur plus ou moins localisée, plus ou moins vive, d'autant plus vive semble-t-il que l'abcès est plus jeune (forme ulcérative). Cette symptomatologie répond aux abcès de la moitié inférieure de la convexité du lobe droit et à des abcès profonds.

Et ceux siégeant à la face postéro-inférieure de ce lobe donnent volontiers une symptomatologie lombaire.

Les abcès du lobe gauche ont presque toujours une symptomatologie épigastrique haute, plus ou moins accusée suivant le degré d'évolution et la proximité de la surface hépatique. Les signes douloureux sont rarement au niveau de l'hémithorax gauche.

Radiologiquement, il est rare que l'abcès de la partie supérieure du lobe droit soit affirmé par un seul signe radiologique, en dehors des rares images en brioche ou en coucher de soleil parfois bien trompeuses d'ailleurs. C'est plutôt sur un ensemble d'anomalies radiologiques que l'on décèle cet abcès : anomalies dues à l'hypertrophie inflammatoire, commune à l'hépatite et à l'abcès, auxquelles s'ajoutent des modifications des contours et des courbures de la glande, modifications observées statistiquement par la graphie et cinématiquement par la radioscopie qui présente plus d'intérêt.

Les abcès très externes et très hauts ont leurs contours cachés par la réaction sinusale qu'ils entraînent presque toujours.

Les abcès internes, juxta-péricardiques, modifient rapidement l'angle péricardo-diaphragmatique.

Les abcès inférieurs du lobe droit, surtout ceux du bord antérieur, sont souvent objectivés par une ou plusieurs images appendues du bord inférieur du foie. Ils provoquent une hypertrophie généralement plus marquée vers le bas.

Les abcès tant soit peu profonds ne se traduisent par aucun signe particulier à la radiographie simple. Il faudrait avoir recours à la S.P.T. pour les déceler.

Les abcès du lobe gauche sont généralement visibles à la radioscopie et la radiographie sous l'aspect indirect d'un envahissement de la région épigastrique par le bord inférieur du lobe gauche.

De cette confrontation, d'une part des expressions cliniques et radiologiques des abcès du foie, et d'autre part de leur siège et de

leur stade évolutif ; il nous apparaît que dans certains cas la concordance entre l'anatomie et la symptomatologie est satisfaisante.

Observation n° 53 :

Le Van T..., Vietnamine de vingt-huit ans, sans antécédents particuliers du point de vue amibien. C'est-à-dire que, comme la plupart de ses compatriotes, il présente une amibiase chronique au long cours sans manifestations importantes par leur fréquence et leur intensité.

La maladie actuelle a commencé par une hépatalgie diffuse qui a fait place à un syndrome épigastrique, avec aussi douleur vive, localisée à l'hypochondre droit en dehors de la région vésiculaire.

La radioscopie montre deux ombres appendues au bord inférieur du foie : l'une dans le creux épigastrique, l'autre à droite. Par ailleurs, l'hypertrophie hépatique est modérée.

On porte le diagnostic d'abcès du foie avec deux localisations : abcès du lobe droit et abcès du lobe gauche.

L'observation confirme le diagnostic, mais met en évidence deux petits abcès anthracoïdes de la partie externe de la convexité droite.

Guérison rapide.

Celle-ci existe également dans les cas d'abcès multiples dont les foyers sont rapprochés. Mais pour peu que ces foyers de collection soient dispersés, la valeur localisatrice de ces signes devient fortement relative. Dans ces cas, la symptomatologie peut ne répondre qu'à un des foyers disposé d'une façon plus favorable à s'exprimer et à être détecté. Et dans les 46 cas d'abcès multiples, nous n'avons vu qu'une fois — la clinique permettait de suspecter la multiplicité (L. Van T..., n° 53) — et qu'une autre fois celle-ci a été soupçonnée par la radiologie (Streif..., n° 86) sans que nous ayons une idée exacte du nombre de foyers de collection de pus.

Si l'exploration large n'avait pas été entreprise, la plupart des 44 cas d'abcès multiples seraient passés inaperçus, n'auraient pas été étiquetés comme tels, et n'auraient pas reçu de traitement approprié à leur cas. Nous ne pensons pas nécessaire de rappeler les différents dangers de l'évolution des cavités d'abcès non drainées.

Et devant ces faits, comment pourrons-nous hésiter à faire la laparatomie, d'autant plus que la bénignité de cette exploration chirurgicale est démontrée par les suites opératoires simples que nous avons observées.

CHAPITRE VI

Etude des suites opératoires

Les suites ont été le plus souvent très simples. La guérison a été obtenue :

— 68 fois en vingt jours ;
— 20 fois en vingt-cinq à trente jours ;
— 10 fois en plus de trente jours.

Par guérison, nous entendons la reprise d'un état général satisfaisant avec possibilité de se livrer aux activités d'une convalescence normale (marche, vie au grand air, régime alimentaire surveillé mais sans restriction sur les aliments essentiels qui peuvent être présentés sous une forme agréable). Nous exigeons aussi, par parler de guérison, le retour de l'hémogramme et de la vitesse de sédimentation aux taux normaux ou subnormaux.

Quant aux suites post-opératoires proprement dites, elles ont été :

— 86 fois très simples sans incidents d'aucune sorte ;
— 5 fois marquées par la prolongation de la maladie post-opératoire ;
— 2 fois compliquées de subocclusion passagère ;
— 1 fois compliquées de choc opératoire sévère ;
— 2 fois compliquées d'affections intercurrentes ;
— 2 fois de récidive dans le premier mois.

Nous avons eu 2 décès.

SUITES SANS INCIDENTS

Les premières vingt-quatre heures sont marquées par un syndrome post-opératoire de moyenne intensité et, dès le réveil, par des douleurs abdominales hautes auxquelles on peut remédier par l'addition

d'un peu de procaïne aux perfusions. La crise des gaz est encore pénible, et dès sa cessation l'état général du malade se transforme. L'opéré reprend l'alimentation, se lève et marche légèrement courbé. Quelques jours après l'ablation des mèches, les soins se résument à la réalimentation, à une médication reconstituante, à quelques examens radiologiques de contrôle et à la mesure fréquente de la V.S.H. Celle-ci redevient normale ou subnormale entre le vingtième et le trentième jour.

SUITES PROLONGÉES

Les suites ont été prolongées 5 fois. Par suite de la persistance d'une fistule à la place du drainage (2 fois, et elles correspondent au cas de drainage par voie thoracique) ou par suite d'une nettoyage plus lent des images radiologiques (2 fois). Et une autre fois, nous avons observé la persistance prolongée d'une image hydro-aérique au niveau de la cavité d'abcès drainé.

SUITES COMPLIQUÉES

— 2 fois (Chab..., Dieume...) apparurent des épisodes passagers de subocclusion cédant facilement à l'aspiration intermittente.
— 1 fois (Cort...) apparut un choc opératoire grave.
— 2 fois survinrent des affections intercurrentes.
  — 1 pneumonie assez facilement réductible.
  — 1 fois un ictère qui a cédé au quatrième jour.

LES RÉCIDIVES

Nous avons eu deux récidives bruyantes, dont la symptomatologie fut sensiblement la même que celle du premier abcès. Pourtant les malades avaient été opérés par laparatomie médiane et, au cours de la première intervention, on avait l'impression d'avoir réellement découvert toutes les cavités. Il est malheureusement impossible d'avoir à ce sujet une certitude absolue. Peut-être au moment de la première intervention, l'abcès méconnu n'existait-il qu'à l'état d'un minuscule foyer de nécrose. Bien des hypothèses sont permises, mais nous n'avons pas de bases suffisantes pour faire un choix parmi elles, aussi semble-t-il inutile d'essayer de les exposer ou de les discuter.

OBSERVATION N° 21 :

Dong K..., trente ans, de nationalité khmère, entre dans le service de médecine de l'hôpital de Phnom-Penh le 12 juin 1956 pour hépatite amibienne.

Passé amibien chronique avec épisodes dysentériques annuels, kystes dans les selles. Douleur assez vive, bien que mal localisée dans les huitième, neuvième et dixième espaces au niveau de la ligne axillaire moyenne, sans irradiation particulière.

Radiologiquement, gros foie sans signes d'abcédation.

Traité par l'émétine associée à la chloromycétine. La V.S., qui était de 100/121 à l'entrée, est revenue à 55/87 le 26 juin, mais ne régresse plus, tandis que la douleur subsiste, sourde.

Le 26 juin : V.S. 55/86 — Hémogramme : 12.000 (79 %).

Le 1er juillet : V.S. 64/85 — Hémogramme : 12.500.

Le 4 juillet : V.S. 75/100 — Hémogramme : 12.000 (78 %).

Le malade semble au-dessus des possibilités médicales et est transéaté dans notre service, tandis que l'hépatomégalie persiste avec hypocinésie diaphragmatique, surélévation moyenne, sinus comblé et petite réaction sus-jacente du parenchyme pulmonaire. La température est à 38°5.

Après préparation habituelle, on intervient le 6 juillet avec le diagnostic préopératoire d'abcès du lobe droit.

Opérateur : Docteur TOUZÉ.

Anesthésiste : Mlle FAURE.

Morphine, atropine, nesdonal 1,15 g, flaxédyl 100 mg, intubation, O_2. Laparotomie médiane sus-ombilicale. La palpation perçoit deux zones indurées : l'une du pôle supérieur droit, l'autre de la facette pré-rénale, correspondant toutes deux à des abcès fortement encapsulés. L'abcès pré-rénal est en voie de sclérose totale tandis que l'abcès du dôme contient 200 cm^3 de pus auquel on accède à travers une large réaction fibreuse du parenchyme périphérique. Ce pus est de couleur jaune chamois. Aspiration, drainage abdominal par tube et fermeture selon le procédé habituel.

Suites opératoires satisfaisantes. Ablation du drainage au sixième jour.

Le 11 juin : 72/109 ; 14.000

Le 16 juin : 35/64 ; 11.000

Le 21 juin : 27/41 ; 9.000

Le 26 juin : 34/71

Le malade regagne alors le service de médecine et dès ce moment la douleur reprend et le malade souffre d'une tachycardie permanente aux environs de 140, tandis que la température remonte lentement aux environs de 39°. Tous les signes radiologiques pré-opératoires se retrouvent exagérés et la surélévation diaphragmatique droite est impressionnante. La thérapeutique par l'auréomycine reste inactive, le foie augmente de volume à vue d'œil et l'on peut bientôt sentir une petite fluctuation qu'on interprète comme un abcès sous-phrénique.

Le 27 juin : V.S. 75/101 Leucocytose : 15.600

Le 10 juillet : V.S. 80/135 Leucocytose : 15.600

On décide de drainer chirurgicalement.

Intervention le 11 juillet (opérateur : Docteur Touzé — anesthésiste : Mlle Faure) :

Protocole résumé : excision de l'ancienne cicatrice. Le foie est fluctuant, la ponction positive et l'aspiration retirent 2,500 l de pus vert jaune très liquide. Après cette aspiration, le lobe droit du foie prend la forme d'une balle de ping-pong collabée. On pratique un drainage déclive par tube, et après poudrage antibiotique de la cavité péritonéale on referme selon le procédé habituel.

Le pus vert jaune très liquide ne contient aucun germe.

Une légère aspiration est branchée sur le drainage et celui-ci est retiré au dixième jour.

Suites très simples dans l'ensemble, la tachycardie régresse très vite, tandis que les signes radiologiques ne manifestent qu'une tendance peu marquée à la diminution.

Le 16 juillet : V.S. 63/109 Leucocytose : 13.500

Le 21 juillet : V.S. 47/91

Le 26 juillet : V.S. 35/58 Leucocytose : 9.500

La régression des signes à partir de cette date est lente mais continue, et le malade sort le 15 août pour une convalescence de six mois.

Sa V.S. est à 18/30.

Observation n° 84 :

Star... Jacobus, de nationalité hollandaise, est évacué de l'hôpital Nouaille Degorce, sur notre service de l'hôpital Roques à Saïgon, pour syndrome épigastrique douloureux ayant débuté depuis six jours avec vomissements et accompagné depuis quelques heures d'une contracture intense de la paroi abdominale dans la région épigastrique.

A l'entrée :

Température à 39°.

V.S. : 82/136.

Leucocytose : 16.000 (84 %).

La radioscopie montre une hépatomégalie du type inférieur avec festonnage du bord inférieur du foie. En l'absence de passé gastrique, sur les signes radiologiques et les antécédents amibiens contractés en Afrique du Nord, ainsi que la notion de douleurs hépatiques fréquentes au cours d'un séjour de trente mois en Annam, au Laos et en Cochinchine, on pose le diagnostic d'abcès du foie au niveau du lobe inférieur.

Intervention (opérateur : Docteur Touzé — anesthésiste : Mme Plan) :

Protocole résumé : laparotomie médiane sus-ombilicale. Abcès du lobe droit de la grosseur d'une mandarine, enkysté, contenant des fongosités que l'on doit retirer à la curette. Abcès du bord antérieur du lobe gauche, de forme intermédiaire entre l'anthrax et le petit abcès périphérique encapsulé, contenant un pus peu fluide.

Drainage par mèche après écouvillonnage des cavités.

Suites simples, ablation du drainage au cinquième jour.

Pendant la période post-opératoire, les valeurs de la V.S., mesurée de cinq en cinq jours, furent : 24/56 - 5/20 - 25/45 - 65/120.

Cette nouvelle accélération, accompagnée de la reprise des douleurs et de signes radiologiques difficiles à interpréter en raison des modifications post-opératoires habituelles, conduit à une nouvelle intervention le 31 juillet 1955.

Opérateur : Docteur Touzé — Anesthésiste : Mme Plan.

Protocole résumé : sous nesdonal, flaxédyl, N_2O, O_2. Laparotomie médiane sus-ombilicale. Au milieu d'un magma adhérentiel inter-hépato-diaphragmatique, on trouve un abcès ulcératif à contenu chocolat, que l'on draine par tube dans le septième espace.

Suites opératoires très simples et retour de la sédimentation à des valeurs subnormales au vingtième jour.

Dans ces deux observations, nous devons remarquer que la V.S.H. n'a pas été modifiée comme généralement après l'évacuation des cavités d'abcès. Et seule son étude régulière nous a permis de déceler ces récidives d'une façon précoce.

LES DÉCÈS

Les 2 décès enregistrés ont été inévitables.

Le premier malade a présenté un évidement considérable du lobe hépatique droit par un abcès de 1,5 litre de volume : abcès ulcératif à contenu sanieux. Alcoolique invétéré, il ne s'est pas relevé, après l'intervention, de son mauvais état général. Malgré les précautions prises, des escarres sont apparues et le malade a succombé dans un tableau de dénutrition complète.

Observation n° 28 :

Fran..., Français de trente-trois ans, éthylique, présente une hépatite traînante dans les suites immédiates, une dysenterie aiguë confirmée. La chloromycétine et l'émétine restent sans effet sur la douleur qui est vague, à type de pesanteur de l'hypochondre droit, sur la V.S., la polynucléose et les signes radiologiques.

Le foie est volumineux et l'hémicoupole droite fortement bosselée. Le sinus est comblé.

L'intervention amène sur un abcès dont l'évacuation ramène 1,500 litre de pus sanieux, ne contenant aucun germe.

Suites opératoires troublées par la persistance d'une température oscillante à 38-39° et maintien de la V.S. (voir tableaux).

Décès tardif au vingtième jour.

Le deuxième malade, cyphotique, a présenté des troubles de la crase sanguine avec T.C. à 12 minutes, T.S. à 7 minutes et un taux de prothrombine à 45 %. Il a présenté à l'intervention 6 abcès dans le lobe droit et 2 dans le lobe gauche. L'incision de chacun d'eux, bien qu'ils fussent sous-capsulaires, a été très hémorragique. Le malade est décédé à la trente-sixième heure.

OBSERVATION N° 44 :

Koua F..., Chinois de quarante-six ans, diarrhéique, cachectique et gibbeux qui se présente à la clinique de Phnom-Penh le 28 juillet 1956, porteur d'une hépatomégalie fébrile si volumineuse qu'elle semble remplir tout l'abdomen, déjà traitée en province par toutes sortes de médications empiriques sans résultat. Douleur en bretelle. Température : 38°.

V.S. : 87/132 Leucocytes : 13.000 le 28 juillet

V.S. : 85/137 Leucocytes : 14.000 (82 %)

La radioscopie montre une hépatomégalie importante avec surélévation très marquée de l'hémicoupole droite, légèrement bosselée.

Légère réaction pulmonaire sus-jacente.

Le traitement par émétine-terramycine n'apporte aucune amélioration au bout de cinq jours, que l'on emploie pour corriger au mieux les troubles de la crase sanguine (T.C. : 12 minutes ; T.S. : 7 minutes ; prothrombine : 45 %).

Intervention le 28 juillet sur l'insistance de la famille que l'on a prévenue de la gravité du cas.

Opérateur : Docteur TOUZÉ — Anesthésie (Docteur BRUN) : flaxédyl-pento, circuit fermé, N_2O, O_2.

La laparotomie ne donne qu'un petit jour en raison de la gibbosité. Le foie, adhérent partout, est truffé d'abcès de petit volume.

Il en existe cinq principaux sur la face antérieure du lobe droit et deux principaux sur la face antérieure du lobe gauche. Ils sont légèrement encapsulés, de la grosseur d'une noix, et le pus qu'ils contiennent est jaune crémeux. L'incision de chacun d'eux, bien qu'ils soient sous-capsulaires, provoque une abondante hémorragie en nappe qui fait renoncer au drainage de toutes les cavités.

Décès à la trente-sixième heure, de choc hémorragique.

CHAPITRE VII

Discussion de la méthode

Notre attitude devant les problèmes posés par l'abcès du foie n'est certainement pas à l'abri des critiques, et certains points méritent d'être repris et discutés : la relative incertitude étiologique, le choix du moment opératoire, la décision opératoire, le procédé opératoire, le drainage systématique.

L'ABSENCE DE CONFIRMATION ÉTIOLOGIQUE AVANT L'INTERVENTION

La connaissance exacte de la nature des germes présents dans la cavité de l'abcès serait très souhaitable. Elle pourrait servir d'orientation dans l'acte opératoire et de guide à une thérapeutique médicamenteuse efficace. Les germes et parasites pouvant être à l'origine de l'abcès du foie sont assez nombreux. Et le dogme classique « abcès tropicaux du foie = amibiase hépatique » est discutable. Il faut en effet distinguer des abcès amibiens, des abcès amibiens surinfectés, des abcès causés par l'association d'amibe et de germes pyogènes, et des abcès microbiens non amibiens dont l'importance n'est pas négligeable. Dans la région où ont été recueillies nos observations (Indochine), outre l'amibe, on peut rencontrer comme cause d'abcès du foie le staphylocoque, le streptocoque, l'entérocoque, le colibacille, le pneumocoque, le bacille de Withmore (Huard et Meyer May) et autres. Lapierre, dans sa thèse (Paris, 1950), en a fait une étude étiologique complète. Le bacille typhique a été retrouvé à l'origine de deux abcès du foie récents chez deux Vietnamiens opérés en France (R. Weiss). Et dernièrement un nouveau cas d'abcès éberthien a été observé au Cambodge, et du fait de la rareté de cette forme étiologique, nous rapportons ici cette observation.

OBSERVATION (Docteur Max MEYNARD, Leng-Pao) :

« Khay Ch..., Cambodgien de cinquante-trois ans, surveillant du service pénitencier à Phnom-Penh, est admis à l'hôpital des suites d'un traumatisme du bassin consécutif à un accident de circulation. A l'examen, contusions musculaires lombo-sacrées et fessières, pas de lésions osseuses ni nerveuses. Par contre, découverte d'une hépatomégalie dépassant de trois travers de doigt l'horizontale passant par l'ombilic (hauteur ur la ligne mamelonnaire = 21 cm, diamètre phréno-apical = 22 cm). Hépatomégalie ferme, régulière, non douloureuse spontanément, mais légèrement douloureuse à l'ébranlement en masse ; pas d'ictère ni d'ascite.

L'interrogatoire enseigne que cette hépatomégalie remonte à deux mois environ, qu'elle s'est installée d'une façon progressive avec de petites fièvres irrégulières le soir, et une simple sensation de pesanteur.

EXAMENS COMPLÉMENTAIRES.

1° *Recherche des amibes et parasites intestinaux dans les selles :*
Négative avant et après enrichissement.

2° *Mac Lagan* : 11.

3° *B.W.* : négatif.

4° *Crase sanguine :* T.S. = 2 minutes ; T.C. = 5 minutes.

5° *V.S.H.* : 134 mm après la première heure ; 155 mm après la deuxième heure.

6° *Hémogramme :*
G.R. : 3.040.000 au mm³
T.H. : 50 %
G.B. : 6.000 au mm³
Formule leucocytaire :

Poly. neutro. :	80 %
Eosino. :	4 %
Baso. :	0 %
Lympho. :	11 %
Mono. :	5 %

Dix jours après son entrée à l'hôpital, fièvre à 39°, et un frottis de sang ne montre pas d'hématozoaire ; la polyneutrophilie se maintient à 74 %.

Au quatorzième jour, à la suite d'une nouvelle poussée thermique, le foie devient nettement douloureux et une ponction a permis de retirer quelques gouttes de sang hépatique. L'examen cyto-bactériologique (Docteur V. BRUMPT) montre la présence de bacilles d'Eberth. Le séro-diagnostic de Widal effectué quelques jours après est positif ; au 1/200e = 0 Eberth ; 1/400e = H Eberth ; 0 = para A et B.

L'antibiogramme montre une forte sensibilité au chloramphénicol. Le traitement médical à la tifomycine étant effectué pendant vingt et un jours, le malade sort guéri avec disparition de l'hépatomégalie et nette régression des signes biologiques. »

Connaissant ces différentes étiologies, nous perdons la possibilité d'identifier un germe avant l'intervention en écartant la ponction de notre pratique.

Nous n'avons pas fait d'hémoculture systématique, comme le recommande HUARD (1938) : « Il est en effet des cas où l'amibe dûment constatée dans le pus ou les selles, ne suffit pas à expliquer le tableau clinique. L'émétine est inactive. Le traitement chirurgical n'amène que peu d'amélioration. La maladie traîne en longueur. Certaines de ces amibiases aiguës ne seraient pas en réalité des amibiases pures, mais des amibiases surinfectées ». Mais dans notre pratique, rares étaient les cas à allure septicémique.

Par l'administration des antibiotiques à fortes doses dans la période pré-opératoire, nous risquons d'avoir masqué la véritable cause de l'abcès en neutralisant un germe associé. Or le rôle des germes associés est considérable, selon les classiques, dans la production de l'abcès du foie. Cette critique est très valable, nous sommes de ceux qui pensent que l'abcès est le fruit d'une association. Cependant l'usage de ces antibiotiques à hautes doses est pleinement justifié malgré tout par le fait qu'ils sont employés au moment où les malades, au début de leur affection, ne présentent qu'une hépatite « pré-suppurative » ou à nécrose en îlots disséminés. Et à cette phase, tous les espoirs sont mis dans la réussite d'un traitement purement médicamenteux. Les antibiotiques, bien qu'aucun d'entre eux ne soit amoebicide, contribuent en grande partie « à guérir la colite amibienne par leur action sur les flores microbiennes associées, et diminuant ainsi les chances d'embols hépatiques » (BLANC). Et COSTANTINI et BOURGEON disent que l'émétine et les antibiotiques doivent être associés dans le traitement de l'hépatite aiguë amibienne.

LE MOMENT OPÉRATOIRE

On peut hésiter entre deux attitudes : opérer immédiatement dès qu'on a posé le diagnostic d'abcès du foie, ou opérer avec quelque retard pour préparer le malade.

Généralement tout foyer de suppuration hépatique diagnostiqué par une ponction positive doit être évacué le plus tôt possible (LACAZE et MELNOTTE). La ponction n'étant pas faite, rien ne nous force à l'intervention immédiate, et l'opération peut être retardée. Il est en effet dangereux d'intervenir sur un « foie congestionné, en plein processus nécrotique ». La chirurgie retardée est plus commode et plus bénigne sur une collection refroidie et stérilisée.

Mais une expectative plus prolongée risque d'entraîner de graves déboires. Souvent en effet, l'on a tendance à poursuivre le traitement

médicamenteux au delà des délais naguère acceptés par la conessine (Crosnier), la nivaquine (Patel) et les iodiques solubles (Blanc et Martin). Dejou et Carayon ont montré les dangers que peuvent entraîner les abstentions chirurgicales prolongées. L'abcès peut prendre une extension considérable avec formation d'un véritable escarre, migrer en abcès sous-phréniques, ou se perforer dans le péritoine ou dans un viscère creux, ou enfin évoluer vers l'atteinte des organes intra-thoraciques.

Entre ces deux tendances, nous en avons choisi une, sauf dans les cas où l'intervention a été imposée d'urgence pour des syndromes abdominaux aigus. Et nous avons observé une expectative de courte durée (douze à quarante-huit heures en général) substituant ainsi à l'intervention immédiate une intervention « tempestive ». Nous pouvons nous reprocher d'avoir couru le risque, au cours de cette expectative, d'une perforation de l'abcès. Mais nous nous sommes rendus compte que la symptomatologie bruyante n'était pas toujours le reflet d'une perforation ou d'une imminence de perforation. Il est en effet impossible d'estimer l'épaisseur du parenchyme hépatique entre la paroi de l'abcès et la capsule hépatique, et la tendance extensive de l'abcès. Ici tout est question de nuances, d'impression personnelle basée d'une façon difficile à rationaliser, sur une série de signes plus ou moins descriptibles, voire même sur la notion de responsabilité de la part du chirurgien ; et on ne peut tenir compte que des cas d'espèce.

Mais la décision opératoire elle-même peut être controversée.

DÉCISION OPÉRATOIRE

Nous n'ignorons pas certains bons résultats obtenus par des procédés autres que l'intervention chirurgicale.

Le traitement médicamenteux simple a connu quelques succès. Mais Ablard, Larcan et Benkemoun qui ont suivi ce principe ont dû confier au chirurgien un de leurs malades, pourtant en cours de traitement, par suite d'une rupture intra-abdominale de l'abcès. Il est bien difficile d'admettre que les médicaments, à ce stade de nécrose collectée, puissent toujours faire résorber l'abcès. Et Grizaud a fait la réflexion suivante : « Ceux qui ont touché du doigt une cavité d'abcès, qui ont eu cette sensation de coque cartonnée, fibreuse, épaisse, peuvent-ils admettre qu'elle laisse filtrer un médicament quelconque ».

La ponction évacuatrice simple, ou avec injection médicamenteuse dans la cavité de l'abcès (émétine pour Rogers, nivaquine pour l'école de Basnuveo à Cuba), est surtout prônée par les auteurs anglo-saxons.

Et des résultats prometteurs ont été obtenus, ainsi ROGERS, CHATERJI, OSCHNER et DEBAKEY notaient respectivement les taux de mortalité de 56,8 %, 26 %, 22 % des suites d'un drainage à ciel ouvert, alors qu'à l'évacuation en cavité close, celles-ci n'étaient que de 14 %, 1,6 %, 3,6 %.

La possibilité d'éviter une intervention chirurgicale est toujours très heureuse. Mais nous avons déjà vu les inconvénients et les infidélités de la ponction diagnostique. La ponction évacuatrice curative ne saurait échapper à ces défaillances. De plus, elle est inefficace lorsqu'il existe de volumineux escarres intra-hépatiques en battant de cloche. Elle est incapable d'assurer l'évacuation des particules solides, des séquestres du parenchyme hépatique.

La streptokinase-streptodornase (CHASSAGNE, BLONDET, HENNEQUET) pourrait dans certains cas remédier à cet inconvénient.

La ponction curative est par surcroît aveugle vis-à-vis des collections de voisinage, tels que les abcès sous-phréniques.

Nous savons que l'abcès du foie amibien perforé ne constitue pas un danger mortel, et que le risque couru par le malade est surtout représenté par une péritonite plastique importante avec occlusion lorsque le pus déversé dans la cavité péritonéale est abondant.

Mais au contraire, il faut savoir le danger que représente la pénétration thoracique d'un abcès, ou sa perforation dans un organe creux (estomac, duodénum). Or il est impossible, d'après les investigations cliniques, de savoir si le ou les abcès envisagés ne sont pas sur le point de présenter une de ces migrations dangereuses. En plus, l'origine amibienne n'est pas toujours affirmée. Et c'est devant ce risque que se pose la nécessité d'opérer. De même que l'évolution d'une appendicite n'est pas forcément fatale, et que bien des cas se résument à des crises douloureuses plus ou moins répétées, de même l'abcès du foie peut être bénin dans son évolution. Mais comme le chirurgien sent sa main forcée par l'éventualité d'une rupture appendiculaire, il perçoit les risques d'évolution spontanée d'un abcès du foie capable de tuer par une migration dangereuse. L'abcès du foie n'implique donc pas la nécessité d'une intervention chirurgicale, mais le chirurgien, en face de cette affection, se sent comme obligé moralement d'intervenir d'autant plus qu'à l'heure actuelle l'opération chirurgicale est relativement bénigne.

Les statistiques des auteurs ci-dessus cités reflètent en quelque sorte la gravité de l' « open-operation », vis-à-vis de la bénignité de la ponction curative. Ce qui n'est pas exact. Par eux, l'acte chirurgical a été utilisé d'emblée dans les cas graves, ou réservé à des abcès non contrôlés par la ponction. « Leurs chiffres sont ainsi faussés par

la sélection involontaire des abcès compliqués qui grèvent les statistiques chirurgicales globales » (PIGANIOL et HERVÉ). Et nous concluons avec DEJOU et CARAYON qu' « il est actuellement périmé de prétendre que, traitant les mêmes types d'abcès, le drainage chirurgical donne une mortalité supérieure ».

LA LAPARATOMIE SYSTÉMATIQUE

Dans le domaine de la chirurgie de l'abcès du foie, différents procédés opératoires ont été préconisés. HUARD et MEYER MAY (1936) ont exposé les différentes voies d'abord chirurgicales : voie transthoracique par la thoracotomie avec ou sans résection costale, voie thoraco-abdominale par la thoraco-phréno-laparatomie, voies abdominales par la médiane sus-ombilicale, la laparatomie sur le bord externe droit du grand droit et les incisions sous-costales droite et gauche.

De toutes, la thoraco-hépatotomie sur aiguille est la plus employée du fait de la prédominance de la localisation des abcès sur le lobe droit. Elle permet d'éviter, dans certains cas, la traversée de la cavité pleurale (zone muette pleurale) et l'ouverture du grand ventre ; et ceci pourrait encore être réalisé plus facilement, lorsqu'il existe une péritonisation de l'abcès.

La laparatomie dans l'abcès du foie encourt le risque grave de contamination péritonéale, surtout sévère en cas de collection à pyogènes. Ceci est un contre-argument solide qu'ébranlent cependant les possibilités actuelles des antibiotiques. Mais la thoracotomie, ainsi même que la ponction, ne mettent pas à l'abri de ces risques de contamination de la plèvre ou d'un des étages péritonéaux, lorsque l'adhérence inter-hépato-diaphragmatique n'est pas parfaite, ou lorsque l'abcès n'est pas bien péritonisé. En outre, par la thoraco-hépatotomie sur aiguille, sujet aux mêmes infidélités que la ponction, on court le risque, en cas d'abcès multiples, de ne drainer qu'un foyer de nécrose et d'en laisser d'autres à leur évolution spontanée. Et c'est pour cette raison que nous avons choisi la laparatomie médiane sus-ombilicale comme procédé opératoire.

La laparatomie exploratrice n'est pas de toute nouveauté. De nombreux auteurs ont conseillé cette méthode de l'exploration large. Aristide PETRIDIS allait même jusqu'à une intervention délabrante, « la polypleuro diaphragmatique », consistant en une incision latérale au niveau de la partie inférieure de l'hypochondre droit pour l'explora-

tion du lobe droit du foie et au niveau de l'hypochondre gauche pour l'exploration du lobe gauche. BOETTINGER (cité dans la thèse de LAURENTIN, Paris, 1953) insistait également sur une voie d'abord large afin de découvrir aisément la surface du foie, de vérifier son aspect, sa couleur, sa consistance et d'explorer systématiquement l'espace sous-diaphragmatique. LACAZE et MELNOTTE conseillaient cette exploration à ciel ouvert lorsque le diagnostic est hésitant, c'est-à-dire lorsque les ponctions sont négatives, mais que les signes orientent malgré tout vers le diagnostic d'abcès. TALBOT préfère également une voie d'abord large, et disait que « l'intervention est aussi, au préalable et nécessairement, une intervention exploratrice ». Mais il fait soit une thoracotomie, soit une laparatomie suivant le point d'appel de l'abcès, ce qui lui permet l'exploration complète de la glande hépatique et le palper direct qui montre l'abcès « là où la sensation n'est pas la même qu'ailleurs ». Plus récemment, DELETRAZ expose cette laparatomie exploratrice sous le titre de « tactique nouvelle dans la chirurgie des abcès du foie ».

En Indochine, cette attitude se généralise, et par la connaissance des bons résultats obtenus, beaucoup d'auteurs la pratiquent systématiquement. ANDRÉ, dans la statistique du Corps expéditionnaire, relève 281 cas de laparatomie sur 393 cas d'abcès, de janvier 1954 à mars 1955, encore que bien des interventions furent conduites après incision de Sprengel ou incision sous-costale, attitude qui nous semble encore insuffisante quand on connaît la fréquence des abcès du lobe gauche difficiles à atteindre par une incision plus difficile à pratiquer et à refermer. Certes, une telle intervention ne peut être entreprise que dans de bonnes conditions chirurgicales de réanimation et de saturation antibiotique. Nous n'avons jamais observé d'accidents à la suite de perte plus ou moins abondante de pus dans la cavité péritonéale, au cours de l'aspiration, malgré les précautions de cloisonnement. La laparatomie est un geste rapide et permet l'inspection, la palpation et les ponctions à ciel ouvert ; et ses avantages sont nombreux. Elle seule permet le diagnostic précis de la topographie de l'abcès miliaire diffus ; elle rend possible le contrôle de cette forme anatomique et le prélèvement du germe guidant l'antibiothérapie. Après la découverte éventuelle des lésions des voies biliaires, cette technique peut être suivie de cholécystostomie et même d'un drainage biliaire. La laparatomie exploratrice nous renseigne en outre sur l'état de la plèvre et du péritoine, symphysés ou non. C'est devant ces énormes avantages que le Docteur TOUZÉ l'a appliquée d'une façon systématique. Et sa pratique déjà considérable ne peut que l'accréditer davantage.

DRAINAGE SYSTÉMATIQUE

Cet auteur a toujours drainé, mais il admet l'avoir fait parfois par excessive prudence. Le drainage par mèche, utilisé pour les petites cavités d'abcès récents, n'a souvent libéré que de très minime quantité de sérosité. Et nous serions prêts à admettre avec COSTANTINI, BOURGEON et leurs collaborateurs que, dans ces cas, le drainage est superflu. Ces auteurs, après avoir évacué le contenu de l'abcès à la seringue, suturent la petite brèche hépatique et l'amarrent à la paroi. Au cas où des germes sont par la suite décelés dans le pus, il est plus facile de retrouver la cavité pour y placer au moins un drain destiné à l'apport des antibiotiques. C'est le procédé de la « fermeture *per primam* ». Ceci explique que nous n'avons pas hésité à drainer par voie médiane beaucoup de cavités petites ou moyennes situées, à droite ou à gauche, à une distance variable de la ligne médiane (85 cas de drainage abdominal). Le drainage thoracique (14 cas) a été ainsi évité dans bon nombre de cas. Nous avons l'impression, par contre, d'avoir été utile dans tous les cas d'abcès fongueux ou très volumineux traités par le drainage et quelquefois même complété par l'aspiration continue. La prépondérance des drainages abdominaux sur les drainages thoraciques s'explique par le fait qu'une cavité peu exsudative peut être drainée par un méchage capillaire à trajet même complexe. En ce qui concerne les volumineuses collections, il est fort souvent possible d'atteindre leur pôle inférieur par une hépatotomie relativement bas située sur la face antérieure du foie.

L'ablation des drains et mèches est relativement rapide dans nos cas. Cependant DEJOU et CARAYON montrent la tendance à la reproduction de la collection après suppression d'un drainage de courte durée. Mais il nous a semblé inutile et même dangereux d'entretenir une communication sujette à l'infection. Et le drainage a été supprimé dès que le suintement a paru tari. Cette ablation du drainage a toujours été précédée par des contrôles radiologiques fréquents, parfois gênés par une image de pneumo-péritoine post-opératoire mal distribué. L'injection de lipiodol intracavitaire a été utilisée à une ou deux reprises en vue de surveiller la régression de la poche de l'abcès. Il apparaît que cette cavité se collabe facilement dans les petits abcès superficiels à parois simples, par le jeu de la pression intra-abdominale. GRIZAUD remarquait en effet que la précocité du traitement permet un affaissement rapide des parois avec comblement de la cavité de l'abcès, dès que la vidange a été faite. MARCHANDISE a été frappé aussi par la rapidité de la réparation et de la cicatrisation de ces « évidements » du lobe hépatique. Il soulignait « une réparation du

parenchyme hépatique véritablement stupéfiante et qu'on ne retrouve à ce degré dans aucun organe ».

Nous n'avons pas fait d'injection d'émétine ou d'antibiotique dans la cavité de l'abcès. L'évolution simple des premiers cas, drainés simplement, ne nous a pas incités à utiliser le drainage capillaire pour l'introduction de ces médicaments.

LES ERREURS DE DIAGNOSTIC

Malgré toutes les satisfactions que nous avons tirées de notre attitude diagnostique, elle ne nous a pas mis totalement à l'abri des erreurs. De août 1954 à août 1956, période pendant laquelle ont été opérés les 100 malades nommés dans ce travail, quatre erreurs diagnostiques ont été commises et, partant, quatre laparatomies inutiles pratiquées.

Les deux premières de ces erreurs concernent des malades réunissant un ensemble assez complet de signes cliniques et biologiques d'abcédation, sans signes radiologiques très nets. Parmi les signes subjectifs, la douleur revêtait une telle intensité et une localisation si précise qu'elle a porté au diagnostic d'abcès superficiel du lobe droit, à sa partie externe.

Ham..., Arabe de trente ans, évacué le 17 novembre 1954 de l'hôpital Nouaille Degorce de Saïgon sur notre service de chirurgie, termine le traitement médical d'une « amibiase hépatique » survenue dans les suites immédiates d'une amibiase colique aiguë.

Mauvais état général. La fièvre à 39° s'accompagne de leucocytose (11.000) avec polynucléose (69 %). La V.S. (32/55) est stationnaire depuis une dizaine de jours.

C'est l'apparition d'une douleur extrêmement vive, spontanément et à la palpation unidigitale, à la partie moyenne du neuvième espace, sur la ligne axillaire moyenne, qui évoque l'abcédation.

Les signes radiologiques sont discrets, d'interprétation difficile ; seul le sinus est légèrement émoussé.

Sur l'inefficacité du traitement médical et les signes douloureux précis, on opère le 19 novembre 1954.

Intervention le 19 novembre 1954 (Docteur Touzé) :

Laparotomie médiane sus-ombilicale. Le foie est de volume et de couleur normaux. Sa consistance est un peu dure à droite, mais la ponction du lobe en de multiples directions reste négative.

Par ailleurs, aucune lésion viscérale. Fermeture de l'abdomen.

Le lendemain de l'opération, la douleur a disparu, la fièvre s'abaisse progressivement et le malade sort en bonne santé apparente le 30 novembre 1954.

Les deux autres erreurs diagnostiques doivent encore être groupées, puisqu'elles concernent des malades ayant par ailleurs un ensemble de signes positifs, mais surtout, des signes radiologiques nets évoquant parfaitement la présence d'abcès.

Saint J..., vingt-six ans, entre dans notre service de Saïgon le 23 octobre 1954 pour douleur de la base de l'hémithorax droit irradiée à l'épaule. Le malade atteint le terme de son second séjour en Extrême-Orient. Il a été traité deux fois pour dysenterie amibienne lors du premier séjour. Aucun accident n'a marqué le second, sinon quelques accès palustres.

Depuis deux jours, violente douleur en bretelle et à l'ébranlement.

L'état général est médiocre, la température à 39°, la V.S. (43/71) élevée, ainsi que la leucocytose (10.800).

Il n'existe pas d'hépatomégalie nettement perceptible, ni par la clinique, ni par la radiologie, mais la radioscopie révèle, sur une hémicoupole droite dont la mobilité est diminuée, une image caractéristique, celle d'un soleil couchant dont le diamètre horizontal aurait déjà disparu. Cette image est située à la partie la plus haute de l'hémicoupole droite.

Nous posons l'indication opératoire sur l'association des signes biologiques et de la douleur à cette image très évocatrice.

Intervention (Docteur Touzé) :

Laparotomie médiane sus-ombilicale. Foie non congestif. A son sommet, l'hémicoupole droite est plus dépressible qu'ailleurs, particulièrement en une zone dont le diamètre est d'environ 5 cm. Il semble qu'il s'agisse d'une dysplasie localisée de l'hémicoupole.

L'examen des autres viscères abdominaux est négatif. On referme en trois plans.

La douleur et la température ainsi que la perturbation des signes biologiques restent inexpliquées. Il n'existe pas d'hématozoaires dans le sang, et l'intervention à elle seule semble responsable de la disparition des signes douloureux.

Défervescence thermique en quatre jours. Le malade sort le 4 novembre 1954.

Ces erreurs diagnostiques se groupent donc sous deux chapitres :

— Malades sans hépatomégalie notable, mais réunissant par ailleurs un certain nombre de signes assez caractéristiques de l'abcédation.

— Malades dont les antécédents, les signes cliniques et biologiques sont discrets, mais pour lesquels on note une image radiologique trompeuse.

Il nous semble remarquable qu'à l'occasion de ces laparatomies superflues, l'aspect du gros fois présuppuratif n'a jamais été rencontré. D'après les données actuelles classiques sur l'évolution des lésions de l'amibiase hépatique, une telle rencontre eût été logique et eût pu signer l'erreur diagnostique la plus courante.

On n'a jamais saisi opératoirement la transition entre l'hépatite présuppurative et l'abcès.

Remarquons enfin que les erreurs de diagnostic ont été relativement rares lorsque, cas fréquent, nous ne disposions pour affirmer l'abcédation, ni d'images radiologiques indiscutables, ni de la ponction, délibérément écartée. Aussi, l'incidence de l'abcès nous semble-t-elle relativement importante par rapport à celle de l'hépatite simple, et nous pensons même à la lumière de nos relevés cliniques concernant le mode de début, et des opérations très précoces, qu'un certain nombre d'abcès peuvent apparaître d'emblée. L'hépatite présuppurative n'est peut-être pas constamment à l'origine de l'abcédation, et nous rejoignons ici l'opinion de Martin et de Cornet.

Discussion et résultats

Nous rapportons donc 100 interventions pour abcès du foie avec 98 guérisons rapides et 2 décès chez des individus fortement tarés. Tous nos autres cas ont guéri et les suites opératoires ont été très simples dans l'ensemble.

Ces résultats, rapprochés des statistiques relevées par différents auteurs, représentent une nette amélioration.

Auteurs	*Nb de cas*	*Décès*	*Région*	*Technique*	*Epoque*
ZANCAROL	151	51 %	Egypte	Inc. large	1893
FONTAN	118	7,62 %	France	Opér. curet.	1895-1909
Chirurgiens indous	2.661	56 %	Inde	Opération	XIXe siècle
»	111	14 %	»	Aspiration	1909-1921
CHATERJI	186	6 %	»	»	»
»	69	27 %	»	Opération	»
GESSNER	96	37 %	U.S.A.	»	1910-1935
LUDLOW	117	11 %	Corée	»	1912-1926
CIGNOZZI	35	21 %	Italie	Opér. v. ab.	1926
SAMBUC	106	50 %	Tonkin	Opération	1898-1911
LACAZE et MELNOTTE	225	4 %	Maroc	»	1929
HUARD et MEYER MAY	150	24 %	Tonkin	»	1935
OSCHNER et DEBAKEY	139	21,6 % 3,6 %	U.S.A.	Opération Aspiration	1939
AULONG et GAILLARD	24	8,3 %	Sud-Vietnam	Opération	1954

La diminution de ce taux de mortalité est plus flagrante encore en ce qui concerne les abcès multiples. Alors que SIGUIER rapporte une mortalité de 100 chez les malades ayant 3 abcès, 58 % pour

2 abcès, et que OSCHNER et DEBAKEY observent une mortalité de 100 % dans 12 cas d'abcès multiples de leur série ci-dessus, nous n'avons noté qu'un décès sur 46 cas d'abcès multiples, soit 2 %.

On pourrait penser que ce résultat, si favorable, est dû au choix heureux imposé par les circonstances, des malades robustes, triés et rapidement amenés dans le service de chirurgie. Nous pouvons admettre que le jeune âge et la robusticité de nos sujets ont été un facteur favorable. Mais la guerre, la nourriture pas toujours rationnelle, le dépaysement et le changement de climat constituaient autant de facteurs aggravants. Et on ne peut penser qu'un militaire faisant la guerre en rizières, un Européen transplanté dans un milieu qui n'est pas le sien, conserve toute sa force et sa résistance pour lutter efficacement contre cette affection. Et il semblerait, au premier abord, que notre laparatomie constitue un acte opératoire plus grave alors que nous nous sommes adressés à des malades plus atteints. Les résultats que nous avons obtenus ne confirment pas cette impression. Nous estimons en définitive que ces bons résultats sont bien le fait de notre attitude thérapeutique.

Certains auteurs peuvent aussi fournir des statistiques relativement heureuses, avec une mortalité bien améliorée par rapport à ce qu'elle était avant l'ère chirurgicale moderne, l'apparition des antibiotiques et la meilleure connaissance de l'abcès du foie. Il ne semble pourtant pas que la différence entre leurs statistiques et les nôtres soit proportionnelle au pourcentage, accusé de part et d'autre, d'abcès multiples. Cette discordance pourrait s'expliquer par la guérison médicale de certains abcès ; la cavité principale étant drainée, les foyers secondaires pourraient entrer en sommeil et se résorber progressivement. Mais il n'en reste pas moins que ce n'est pas la règle absolue, et la différence de mortalité entre nos cas et ceux des auteurs est fortement à l'avantage de notre méthode. Les deux décès enregistrés étaient inévitables. Et nous pensons que devant ces cas, certains chirurgiens préfèrent même s'abstenir d'opérer.

Il est à remarquer encore que souvent les cas d'abcès multiples rapportés par les auteurs ont été découverts soit à l'occasion d'une réintervention, soit à l'autopsie seulement. Dans les deux cas de décès que nous avons observés, l'autopsie n'a pas décelé d'autres cavités que celles déjà drainées. Chez les autres malades, nous n'avons pu contrôler s'il restait des foyers non drainés. Mais suivant BLANC et ses collaborateurs, le retour rapide de la V.S.H. augmentée, en vingt à trente jours qui suivent l'intervention, est un bon critère de guérison avec la disparition des principaux symptômes cliniques et radiologiques. Et lorsque nous avons eu des récidives, cette V.S.H. n'a pas baissé malgré l'amélioration clinique et le relèvement de l'état général.

De cette étude sur 100 cas d'abcès du foie, il apparaît que notre méthode est très favorable, qu'elle a permis d'améliorer nettement les statistiques. Et devant ces bons résultats, l'on ne peut s'empêcher de se demander quelle place occupera cette méthode à l'avenir, dans la chirurgie des abcès du foie.

Nous pensons que cette pratique pourra être généralisée partout où peuvent se réaliser la chirurgie moderne avec ses équipes d'anesthésie, de réanimation-transfusion, et qu'elle aura sa raison d'être tant que ne soit mis au point un moyen de diagnostic précis de la localisation et de la multiplicité des abcès du foie.

Conclusion

Il existe indiscutablement des abcès du foie d'origine bactérienne ou dus à des helminthes, ascaris ou douves ; mais l'abcès secondaire à une hépatite amibienne est le plus souvent rencontré.

Le rôle de l'amibe se trouve confirmé par l'épidémiologie, le parallélisme entre la dysenterie amibienne et l'abcès du foie, leur distribution géographique commune. L'examen des selles confirmé chez les malades, l'existence des amibes ou de leurs kystes dans 66 % de nos cas.

L'on parvient assez facilement au diagnostic clinique de l'hépatite amibienne, grâce aux signes suivants : la fièvre, l'hépatomégalie, la douleur spontanée ou à l'ébranlement en masse de l'hypochondre. Les examens de laboratoire (hyperleucocytose avec polynucléose neutrophile, l'accélération de la vitesse de sédimentation horaire) apportent des arguments de grande valeur qui se confirment par l'action du traitement spécifique d'épreuve.

Les difficultés commencent dans la différenciation de l'hépatite et de l'abcès. Les points douloureux localisés ne sont pas constamment présents et peuvent être trompeurs. La radiologie simple, ne donnant le plus souvent que des signes indirects, ne permet pas de se fonder sur elle. La ponction ramenant du pus chocolat amicrobien contenant parfois des amibes, et permettant l'injection du lipiodol, est cependant contre-indiquée, car elle est aveugle, incapable d'explorer toute la glande hépatique et insuffisante en cas d'abcès multiples. La splénoportographie montre surtout l'image des abcès volumineux et centraux, mais donne des renseignements insuffisants en cas d'abcès de petit volume et périphériques. La péritonéoscopie est d'emploi très limitée.

Le meilleur signe d'abcédation réside dans l'évolution de l'amibiase hépatique sous l'influence du traitement médical. L'émétine reste la thérapeutique de fond à laquelle l'on ajoute un antibiotique. Sous son influence, le médecin doit assister à une amélioration *globale* des symptômes cliniques, biologiques et radiologiques. La persistance d'un seul

de ces signes doit faire suspecter l'abcédation. L'expérience montre que souvent la V.S.H. est moins influencée que les autres signes par ce traitement, lorsqu'il existe un foyer de suppuration ; et la persistance de l'accélération ou sa réascension après une courte amélioration signent presqu'à coup sûr l'abcédation.

Le diagnostic d'abcès étant fait, il est logique d'évacuer le contenu pour éviter son extension, sa rupture éventuelle dans les cavités pleurale ou péritonéale. La ponction évacuatrice curative avec ou sans injection de liquide modificateur conserve quelques partisans dont le principal argument est la mortalité opératoire élevée dans les abcès du foie.

Avant les antibiotiques et les progrès de l'anesthésie, et de la réanimation-transfusion dans le domaine chirurgical, la mortalité post-opératoire était en général élevée, en moyenne de 30 % (de 1893 à 1935). Actuellement, depuis la dernière guerre, les statistiques récentes sont meilleures, mais encore grevées d'une certaine mortalité.

L'analyse des causes de gravité montre que le diagnostic d'abcès est souvent tardif, et l'intervention chirurgicale trop souvent différée par un traitement médical prolongé. Et surtout la multiplicité des abcès, méconnue au cours des interventions, entraîne des rechutes ou des récidives. Dans notre étude, les abcès multiples existent dans 46 % des cas.

La faible mortalité qui se résume à 2 sur 100 est explicable par la codification du traitement médical et par la surveillance des signes humoraux au cours des hépatites amibiennes, permettant le dépistage précoce des abcès du foie et leur évacuation rapide sur un centre chirurgical moderne et bien équipé.

En pensant *systématiquement* à la probabilité d'abcès multiples, on a adopté une technique particulière consistant en une incision médiane sus-ombilicale, une exploration complète visuelle, manuelle et instrumentale de toute la glande hépatique, complétées constamment par un drainage approprié à chaque cas, de chacun des abcès découverts.

Vu, le Doyen :
BINET

Vu, le Président de Thèse :
GALLIARD

Vu et Permis d'imprimer,
le Recteur de l'Académie de Paris :
SARRAILH

Bibliographie

ABLARD (G.), LARCAN (A.), BENKEMOUN (C.). — La formule sanguine au cours de l'amibiase hépatique. (*Rev. Int. Hépat.*, 1956, n° 4, 489-496.)

— Réflexions cliniques et thérapeutiques sur l'amibiase hépatique aiguë observée chez les rapatriés coloniaux. (*Pr. Méd.*, juin 1956, n° 48, 1.104-1.107.)

ANDRÉ (M.) et CORNET (L.). — Les formes hépatocoliques de l'amibiase suraiguë (suppurations hépatiques et perforations coliques). (*Méd. Trop.*, mars-avril 1955, 143-167.)

AULONG et GAILLARD (J.). — Considérations sur les abcès du foie. A propos de 24 cas opérés en Indochine. (*Mém. Acad. Chir.*, 22-29 juin, 6 juillet 1955, n°s 22-23-24, 656-658.)

BERTRAND, FONTAINE (Th.) et al. — A propos d'un cas d'abcès amibien du lobe gauche du foie. (*Arch. Mal. App. Dig.*, janvier-février 1949, 38, n°s 1-2, 91-96.)

BLANC (F.). — Les abcès amibiens du foie. (*Rev. du Prat.*, 1956, t. 6, n° 22, 2.399-2.407.)

BLANC (F.) et MARTIN (M.). — Traitement de l'amibiase hépatique aiguë par les iodiques solubles. (*Arch. de Méd. Gén. et Trop.*, 1951, n° 4, 141-182.)

BLANC et SIGUIER. — Les typhlo-hépatites amibiennes récidivantes à court terme. (*Arch. Mal. App. Dig.*, juin 1948, 313-336.)

— L'amibiase (étude clinique et thérapeutique). (*Exp. Sc. Fr.*, 1950.)

BLANC (F.), TAUZIN (R.) et VILLA (Th.). — La sédimentation globulaire dans l'amibiase. (*Méd. Trop.*, 1952, pp. 5-65 et 121-157.)

BOQUIEN (Y.). — Sur l'exploration lipiodolée dans les abcès amibiens du foie. (*Arch. Mal. App. Dig.*, janvier 1950, 39, n° 1, 94-96.)

BOURDE (Y.). — Diagnostic des abcès du foie. (*Marseille Méd.*, 1942, p. 649.)

BOURGEON (R.). — L'évolution des abcès amibiens du foie et la douleur perforatrice. (*Mém. Acad. Chir.*, 19-21 mai 1948, 74, n°s 17-18, 431-434.)

BOURGEON (R.) et PIÉTRI (H.). — Considérations nouvelles sur les abcès du foie. Etude clinique, diagnostique, orientation thérapeutique. (*La Sem. des Hôp. Ann. de Chirurgie*, 1955, n° 9, C555-C562.)

CACHIN (M.). — Formes anatomo-cliniques des abcédations hépatiques. (*Rev. du Praticien*, 1er septembre 1956.)

CASANOVA (P.). — Le foie amibien. (*Concours Médical*, 9 juin 1956, 78, n° 23, 2.689-2.696.)

CHASSAGNE (P.), BLONDET (P.) et HENNEQUET (A.). — Streptokinase et processus fibrinolytique. Application thérapeutique de la streptokinase. (*Thérapie*, 1952, t. VII, n° 3, 231-244.)

COSTANTINI. — Ouverture d'un abcès amibien du foie dans le péritoine (*Afr. Fr. Chir.*, septembre 1946, 378-379.)

COSTANTINI, BOURGEON et al. — Comment envisager le traitement des abcès amibiens du foie. (*Afr. Fr. Chir.*, avril-mai 1950, n° 4, 160-164.)

CORCOS (André). — Abcès du foie en Tunisie. (*Bull. Soc. Path. Exot.*, 1953, 46, 723-728.)

CORNET. — *Communication personnelle.*

COUMEL, MOLINIER et al. — Considérations biologiques et cliniques sur les manifestations hépatiques de l'amibiase. (*Rev. Foie*, mars-avril 1948, 7, n° 2, 41-58.)

CROSNIER (R.). — Le traitement de l'amibiase par la conessine. (*Gaz. Méd. Fr.*, septembre 1950, 112-286.)

CROSNIER (R.), BESSEIGE (H.) et al. — Le traitement des hépatites amibiennes par la conessine. (*Rev. Foie*, juillet-août 1949, 8, n° 4, 253-263.)

DEJOU (L.) et CARAYON (A.). — Les dangers de l'abstention chirurgicale prolongée dans les abcès du foie. (*Méd. Trop.*, 1952, 270-281.)

DELANNOY (E.) et DEVAMBEZ (J.). — Abcès du foie, échec des antibiotiques et drainage chirurgical. Guérison par l'émétine. (*Arch. Mal. App. Dig.*, novembre 1951, 40, n° 11, 1.228-1.231.)

DELETRAZ (M.). — Une tactique nouvelle dans la chirurgie des abcès du foie. (*Soc. Chir. Marseille*, séance du 9 mai 1955, 622-626.)

FABRE et BORROMEI. — Réflexions sur le traitement de l'hépatite amibienne et des abcès du foie. (*Soc. Méd. Mil. Fr.*, 20 avril 1950.)

FIESSINGER et BOUDIN. — Au sujet de l'exploration lipiodolée dans les abcès du foie. (*Rev. Méd. Chir. Foie*, 1936, n° 337, 337-348.)

FLOCH (H.). — Abcès du foie amibiens et abcès du foie microbiens. (*Bull. Soc. Path. Exot.*, 1952, 45, 779-810.)

GIRARD (M.), GUILLEMIN (G.) et al. — Abcès amibien du foie à forme perforante. (*Arch. Mal. App. Dig.*, mai 1950, 39, n° 5, 609-611.)

GRAILLY (DE), MORETTI. — Anatomie pathologique de l'amibiase hépatique. (*Gaz. Méd. Fr.*, septembre 1950.)

GRIZAUD (H.). — Abcès amibien du foie. Traitement médical et chirurgical. (*Sem. Hôp. Paris*, 2-6 septembre 1952, 28, nos 65-66, 2.564-2.567.)

HUARD (P.). — La multiplicité et les réveils des abcès du foie. (*Rev. Chir.*, novembre 1937, n° 9, 675-689.)

— La surinfection secondaire des abcès du foie dits amibiens. Intérêts des hémocultures. (*Rev. Mal. Foie*, 1938, 49-54.)

— Les abcès du foie au Vietnam. (*Méd. Trop.*, 1950, n° 4, 10, pp. 613-622.)

— Causes, diagnostic et traitement des abcès du foie. (*Gaz. Méd. Fr.*, août 1951, 919.)

— Etiologie des abcès du foie. (*Sem. Hôp.*, 1954, 30, 1.157-1.161.)

HUARD et MEYER MAY. — Les abcès du foie. (Paris, Masson édit., 1936.)

HUARD, BIGOT, DO XUAN HOP. — Ascite et abcès du foie. (*Rev. Mal. Foie*, 1938, 31.)

HUGUENIN (R.) et ALBOT (G.). — Hépatite amibienne nodulaire pseudo-septicémique et abcès subaigu survenant vingt ans après une dysenterie abortive (modifications hématologiques contemporaines de la nécrose et de la collection de l'abcès). (*B. M. Soc. Méd. Hôp. Paris*, juin 1941, n°s 15-16, 422-448.)

LACAZE et MELNOTTE. — Considérations cliniques et thérapeutiques sur l'amibiase hépatique. (*Rev. Méd. Chir. Mal. Foie*, juin 1928, 254-258.)

LAMOTTE (M.). — Abcès du foie. Maladie du foie, des voies biliaires et du pancréas. (Edition Médicale Flammarion, p. 569.)

LAPIERRE (J.F.P.). — Considérations étiologiques et thérapeutiques sur les hépatites congestives et abcédées en Indochine. (*Thèse*, Paris, 1950.)

LAURENTIN (A.). — Sur le traitement des abcès du foie à pyogènes. (*Thèse*, Paris, 5 janvier 1953.)

LEBON (J.), MESSERSCHMIDT (J.) et MONDZAIN-LEMAIRE. — Volumineux abcès amibien du foie traité médicalement : traitement général, ponctions et injections locales de terramycine et d'émétine. (*Alg. Méd.*, août 1956, 60, n° 8.)

LECERCLE. — A propos du traitement des abcès du foie. (*Mém. Acad. Chir.*, 1945, 71, n°s 1-2-3, 39.)

LEMIERRE (A.) et BERNARD (E.). — Rupture dans les bronches des abcès amibiens du foie. (*Rev. Méd. Chir. Mal. Foie*, 1928, 109.)

LOEPER (M.) et VARAY (A.). — Les abcès solitaires non amibiens du foie (à propos de trois cas). (*Rev. Foie*, mai-juin 1943, n° 3, 153-160.)

MARCHANDISE (C.). — Deux abcès amibiens du foie traités par terramycine et drainage. (*Arch. Mal. App. Dig.*, novembre 1953, 42, n° 11, 1.232-1.235.)

MASSIAS. — Abcès amibien du foie en pays tropical. Traitement émétinien. (*Rev. Méd. Chir. Mal. Foie*, juin 1936, 229-237.)

MARTIN. — L'amibiase hépatique. (Note technique à l'intention des médecins d'Extrême-Orient.)

MELNOTTE (P.). — Le problème actuel de la thérapeutique anti-amibienne. (*Rev. Méd. de Nancy*, 1950, p. 145.)

MELNOTTE et BONNET. — Abcès amibiens multiples du foie. (*Rev. Méd. de Nancy*, 1950, p. 170.)

MIALARET. — Rupture intra-péritonéale d'un abcès amibien du foie. (*Mém. Acad. Chir.*, 2-9 juin 1948, 74, n°s 19-20, p. 455.)

MOULIN (F.). — Contribution à l'étude de l'hépatite amibienne suppurée indochinoise. A propos d'un cas d'ulcération de la veine cave inférieure au cours de l'évolution d'un abcès amibien du foie opéré. (*Thèse*, Paris, 1953, n° 802.)

NGUYEN HUU et VU THI THOA. — Abcès volumineux du foie et lithiase intrahépatique. (*Sem. Hôp. Paris*, 1952, n°s 65-66, 2.573-2.581.)

OCHSNER, DEBAKEY et MURRAY. — Pyogenic abscess of the liver. (*Am. J. Surg.*, 1938, 40, 292-319.)

— Abcès amibiens du foie. Analyse de 139 cas. (*J. Int. de Chirurgie*, 1939, 589-591.)

PATEL (J.C.). — Cloroquine in treatment of amoebic liver abscess. (*British Med. J.*, April 11, 1953, n° 4.814, 811-813.)

PAYET (M.). — Amibiase hépatique. Etude clinique. (*Gaz. Méd. Fr.*, septembre 1950, 16, 57, n° 16, 763-770.)

PELLEGRINO (A.). — L'examen radiologique dans les hépatites amibiennes aiguës. (*J. Méd. Bordeaux*, octobre 1950, 127, n° 10, 639-646.)

PETRIDIS (P.). — Traitement de l'abcès du foie tropical. (*Congrès Soc. Int. Chir.*, 1926, vol. I, 5e partie, 979-1.013.)

PIGANIOL (G.) et HERVÉ (A.). — Les abcès du foie. (*Gaz. Hôp.*, 1953, n° 32, 1.013-1.022.)

RAVINA (A.), GUÉRIN (P.) et al. — Abcès amibien du foie à évolution mortelle chez un homme rapatrié d'Indochine depuis vingt mois et n'ayant présenté aucun antécédent dysentérique appréciable. Absence de lésions intestinales à l'autopsie. (*B. M. Soc. Méd. Hôp. Paris*, 2-9 juin 1950, 66, n°s 19-20, 974-976.)

RIVIÈRE (J.). — A propos de la recrudescence en France des abcès amibiens du foie. (*Thèse*, Paris, 1956, n° 58.)

SIGUIER (F.). — Amibiase hépatique surinfectée probable. Echec du traitement mixte émétine-conessine-pénicilline. Guérison par l'association émétine-streptomycine. (*B. M. Soc. Méd. Hôp. Paris*, 8-29 avril 1949, 65, n°s 13-14, 620-624.)

— Amibiase hépatique. (*Concours Méd.*, 29 septembre 1956, 78, n° 39, 4.009-4.011.)

SIGUIER (F.), CHOUBRAC et al. — Quelques résultats décevants du traitement de l'amibiase hépatique par l'auréomycine et la chloroquine. (*B. M. Soc. Méd. Hôp. Paris*, 1951, 67, n°s 5-6, 217-221.)

SOHIER (H.M.L.). — Indications respectives de la « ponction » et de l' « hépatotomie » dans le traitement des abcès tropicaux du foie. (*Gaz. Méd. Fr.*, juin 1954, 61, n° 12, 821-828.)

SOHIER, CHARNOT (G.) et PELLEGRINO (A.). — Streptokinase et streptodornase dans le traitement des abcès du foie par ponctions. (*Réun. Méd. Chir. et Pharm. de l'A.O.F. à Dakar ; Presse Médicale*, 1953, 61, p. 782.)

SOULAGE (J.), CAUBET (A.), MILETO (G.). — Le pneumo-péritoine, procédé d'examen complémentaire dans l'amibiase hépatique. (*Méd. Trop.*, juillet-août 1954, vol. 14, n° 4, 393-400.)

SOUTOUL (M.). — Abcès amibiens à migration iliaque d'allure tumorale. (*J. Méd. Bordeaux*, avril 1954, 131, n° 4, 391.)

TALBOT (M.). — Réflexions sur les abcès amibiens du foie. (*Mém. Acad. Chir.*, 19-26 mai 1948, 74, n°s 17-18, 443-449.)

TALBOT (M.) et SARLIN (E.). — Considérations cliniques et thérapeutiques sur les abcès amibiens du foie. (A propos de 10 observations récentes de caractères particuliers.) (*Rev. Foie*, juin 1948, 7, n° 3, 107-122.)

THIODET (J.) et al. — Abcès amibiens du foie guéris sans intervention chirurgicale. Les indications de l'émétine et de l'auréomycine. (*B. M. Soc. Méd. Hôp. Paris*, 1950, n°s 31-32, 1.648-1.650.)

THOREL (C.). — Notes médicales du voyage d'exploration du Mékong et de Cochinchine. (*Thèse*, Paris, 1870, n° 41, pp. 91-130.)

R. FOULON, IMPRIMEUR, 29, RUE DEPARCIEUX, PARIS-XIVe